

ФЕДЕРАЛЬНОЕ ГОСУДАРСТВЕННОЕ БЮДЖЕТНОЕ
ОБРАЗОВАТЕЛЬНОЕ УЧРЕЖДЕНИЕ ВЫСШЕГО ОБРАЗОВАНИЯ
«КУБАНСКИЙ ГОСУДАРСТВЕННЫЙ МЕДИЦИНСКИЙ УНИВЕРСИТЕТ»
МИНИСТЕРСТВА ЗДРАВООХРАНЕНИЯ РОССИЙСКОЙ ФЕДЕРАЦИИ

Утверждаю:

Декан педиатрического факультета

профессор  С.Е. Гуменюк

«9» 12 2024 года

**ФОНД ОЦЕНОЧНЫХ СРЕДСТВ
ГОСУДАРСТВЕННОЙ ИТОГОВОЙ АТТЕСТАЦИИ**

Для специальности: 31.05.02 Педиатрия (уровень специалитет)

Форма обучения: очная

Квалификация выпускника: врач-педиатр

Курс: VI

Семестр: XII

Краснодар 2024

Фонд оценочных средств государственной итоговой аттестации составлен в соответствии с требованиями ФГОС ВО 3+ по направлению подготовки 31.05.02 Педиатрия (уровень специалитета), утвержденного приказом Министерства образования и науки Российской Федерации от «17» августа 2015 г. № 853 и профессионального стандарта «Врач-педиатр участковый», утвержденного приказом Министерства труда и социальной защиты Российской Федерации от 27.03.2017 года № 306н.

Разработчики фонда оценочных средств:

Заведующий кафедрой педиатрии № 1
к.м.н., доцент

Первишко О.В.

Заведующий кафедрой педиатрии № 2
д.м.н., доцент

Бурлуцкая А.В.

Заведующий кафедрой хирургических болезней
детского возраста,
к.м.н., доцент

Барова Н.К.

Заведующий кафедрой детских инфекционных
болезней,
д.м.н., доцент

Тхакушинова Н.Х.

Заведующий кафедрой акушерства,
гинекологии и перинатологии № 1
д.м.н., профессор

Куценко И.И.

Заведующий кафедрой судебной медицины
д.м.н., профессор

Породенко В.А.

Заведующий кафедрой общественного здоровья и
здравоохранения № 2
д.м.н., профессор

Редько А.Н.

ФОНД ОЦЕНОЧНЫХ СРЕДСТВ ДЛЯ ПРОВЕДЕНИЯ ИТОГОВОЙ ГОСУДАРСТВЕННОЙ АТТЕСТАЦИИ ОБУЧАЮЩИХСЯ В ХОДЕ ГОСУДАРСТВЕННОЙ АТТЕСТАЦИИ

Государственный экзамен по специальности «Педиатрия» состоит из двух аттестационных испытаний (этапов), проводимых по расписанию. Порядок чередования этапов государственного экзамена может быть изменен решением государственной экзаменационной комиссии.

- 1 этап – проверка уровня освоения практических умений - проверяется умение выпускника выполнять объем предстоящей реальной профессиональной деятельности в пределах перечня практических манипуляций государственного образовательного стандарта, утвержденного на федеральном уровне. Данный этап итоговой аттестации проводится на базе Мультипрофильного аккредитационно-симуляционного центра, оснащенного необходимым оборудованием и материалами. Результат проверки практических умений оцениваются по 100-балльной рейтинговой системе с качественной оценкой «зачтено», «не зачтено». Итоговый рейтинг выводится как среднее арифметическое за три ответа. Оценка «зачтено» выставляется при итоговом рейтинге 71% и более. Студент, не сдавший 1 этап аттестационных испытаний, ко 2 этапу не допускается (пересдача не разрешается).

- 2 этап – оценка умений решать конкретные профессиональные задачи в ходе собеседования. На этом этапе проводится проверка целостности профессиональной подготовки выпускника, т.е. уровня его компетенции и использования теоретической базы (циклов фундаментальных дисциплин) для решения профессиональных ситуаций. Собеседование проводится на основе решения ситуационных задач. Оценке в данном случае подлежит степень умения выпускника разрабатывать и осуществлять оптимальные решения профессиональных задач на основе интеграции и синтеза содержания дисциплин (модулей), входящих в аттестационное испытание. При проведении итогового собеседования используются ситуационные задачи, разработанные профильными кафедрами. Результаты собеседования оцениваются по 4-х балльной системе: «отлично», «хорошо», «удовлетворительно», «неудовлетворительно».

ОЦЕНОЧНЫЕ СРЕДСТВА ДЛЯ ПРОВЕДЕНИЯ ГОСУДАРСТВЕННОЙ ИТОГОВОЙ АТТЕСТАЦИИ

Комплект материалов для проведения государственной итоговой аттестации (задания для оценки практических умений, ситуационные задачи) формируются кафедрами, участвующими в реализации образовательной программы, рецензируются, обсуждаются на заседании методической комиссии педиатрического факультета и утверждаются деканом факультета не позднее, чем за 3 месяца до проведения государственной итоговой аттестации.

ПЕРЕЧЕНЬ ПРАКТИЧЕСКИХ НАВЫКОВ К ИГА

1. Ведение типовой медицинской документации (ОПК 6, ПК 2, ПК 20)

1.1 Ведение типовой медицинской документации, в том числе электронный документооборот

1.2. Выписка и оформление рецептов, в том числе льготных, на наркотические и приравненные к ним препараты

1.3. Порядок выдачи и оформления листов нетрудоспособности и справок

2. Интегральная оценка состояния пациента (ПК 2, ПК 5, ПК 6, ПК 7, ПК 9, ПК 10, ПК 14, ПК 16, ПК 20, ПК 21)

- 2.1. Измерение массы и длины тела, окружности грудной клетки, окружности талии и бедер, окружности головы
- 2.2. Измерение и оценка артериального давления на плечевой и бедренной артериях, частоты сердечных сокращений и дыханий в минуту у пациента
- 2.3. Клиническое обследование здорового и больного пациента: осмотр, аускультация, перкуссия, пальпация
- 2.4. Проведение функциональных проб для оценки состояния здоровья ребенка
- 2.5. Обследование беременной женщины, определение сроков беременности

3. Инструментальная и лабораторная диагностика

3.1. Сбор материала для лабораторных исследований (ПК 2, ПК 3, ОПК 11)

- 3.1.1. крови
- 3.1.2. мочи
- 3.1.3. кала
- 3.1.4. костного мозга
- 3.1.5. спинномозговой жидкости
- 3.1.6. взятие мазка на кольпоцитологическое исследование
- 3.1.7. взятие мазка на флору у гинекологической пациентки

3.2. Оценка результатов анализов (ПК 5, ПК 6)

- 3.2.1. общего анализа крови
- 3.2.2. общий анализ мочи
- 3.2.3. по Нечипоренко
- 3.2.5. проба по Зимницкому
- 3.2.6. копрограммы

3.3. Оценка биохимических анализов крови: (ПК 5, ПК 6)

- 3.3.1. общий белок
- 3.3.2. белковые фракции
- 3.3.5 С-реактивный белок
- 3.3.7. холестерин
- 3.3.8. мочевины
- 3.3.10. креатинин
- 3.3.11. калий
- 3.3.12. кальций
- 3.3.13. фосфор
- 3.3.14. натрий
- 3.3.15. хлор
- 3.3.16. общий билирубин и его фракции
- 3.3.18. ГГТ, ЩФ
- 3.3.19. АЛТ и АСТ
- 3.3.20. щелочная фосфатаза
- 3.3.21. кислотно-основное состояние крови
- 3.3.22. глюкоза крови натощак
- 3.3.23. амилаза крови
- 3.3.24. эластаза-1 кала, альфа-амилаза мочи
- 3.3.25. серологический маркерный спектр у больных вирусными гепатитами А, В, С

- 3.3.26. исследование иммунного статуса при различных формах инфекционных и неинфекционных заболеваний
- 3.3.27. исследования на сывороточные маркеры при краснухе
- 3.3.28. исследования на сывороточные маркеры при ВИЧ-инфекции
- 3.3.29. исследования на сывороточные маркеры при ЦМВ-инфекции
- 3.3.30. исследования на сывороточные маркеры при токсоплазмозе
- 3.3.31. исследования на сывороточные маркеры при инф. мононуклеозе
- 3.3.32. КФК, ЛДГ
- 3.3.33 гликемический профиль
- 3.3.34 мочева кислота
- 3.3.35 сывороточное железо и ОЖСС
- 3.3.36 витамина В12
- 3.3.37 Д-димер
- 3.3.38 гликозилированный гемоглобин
- 3.3.39 С-пептид
- 3.3.40 тропонин
- 3.3.41 ревматоидный фактор

3.4. Пробы Манту и Пирке. Диаскин-тест. (ПК 5, ПК 6)

3.5 Определение группы крови по системе АВО и Rh (ПК 5, ПК 6)

3.6. Выполнение пробы на индивидуальную совместимость крови донора и больного (ПК 5, ПК 6)

3.7. на пригодность крови, кровезаменителей, других растворов для переливания (ПК 5, ПК 6)

3.8. Оценка коагулограммы: (ПК 5, ПК 6)

- 3.8.1. время свёртывания
- 3.8.2. длительность кровотечения
- 3.8.3. толерантность к гепарину
- 3.8.4. протромбиновый индекс
- 3.8.5. МНО
- 3.8.6. время рекальцификации
- 3.8.7. фибриноген
- 3.8.9. АЧТВ

3.9. Подготовка пациента к рентгенологическому и ультразвуковому обследованию органов желудочно-кишечного тракта, мочевыводящей системы; к эндоскопическому исследованию желудочно-кишечного тракта и органов дыхания (ОПК 11, ПК 2)

3.10. Оценка результатов инструментальных методов исследования (ПК 5, ПК 6)

- 3.10.1. ультразвукового сканирования
- 3.10.2. Интрагастральной РН-метрии
- 3.10.3. рентгенографического исследования
- 3.10.4. электрокардиографического исследования
- 3.10.5. бронхоскопии и бронхографии

4. Манипуляции (ОПК 11, ПК 8, ПК 10, ПК 11, ПК 12)

- 4.1. Зондирование при подозрении на атрезию пищевода.
- 4.2. Консервативная терапия при ущемленной паховой грыже.

- 4.3. Вскрытие некротической флегмоны новорожденных.
- 4.4. Рассечение короткой уздечки языка.
- 4.5. Вправление головки полового члена при парафимозе.
- 4.6. Вскрытие абсцесса мягких тканей.
- 4.7. Вскрытие подкожного панариция.
- 4.8. Вскрытие мастита новорожденного.
- 4.9. Измерение внутрикостного давления при подозрении на острый гематогенный остеомиелит.
- 4.10. Вскрытие остеомиелитической флегмоны.
- 4.11. Организация транспортировки новорожденных при эмбриональной грыже, гастрошизисе.
- 4.12. Организация транспортировки новорожденных с разрывом оболочек спинного мозга.
- 4.13. Организация транспортировки новорожденных при атрезии пищевода.
- 4.14. Организация транспортировки новорожденных при атрезии хоан, синдроме Пьера-Робена.
- 4.15. Организация транспортировки новорожденных с диафрагмальной грыжей, с пороками развития, сопровождающимися синдромом рвоты.
- 4.16. Методика выполнения интубации трахеи.
- 4.17. Введение противодифтерийной сыворотки и проба по Безредке.
- 4.18. Техника выполнения прививки против туберкулеза (вакциной БЦЖ).
- 4.20. Техника выполнения прививки против коклюша, дифтерии, столбняка (АКДС, АКДС-М, АДС, АДС-М, АД-М).
- 4.21. Техника выполнения прививки против полиомиелита инактивированной полиомиелитной вакциной (ИПВ).
- 4.22. Техника выполнения прививки против кори, краснухи, паротитной инфекции.
- 4.23. Сбор мокроты на посев.
- 4.24. Взятие материала из носоглотки на менингококк.
- 4.25. Взятие материала из зева и носа для бактериологического исследования на кориниобактерию дифтерии.
- 4.26. Проведение пикфлоуметрии.
- 4.27. Правила пользования спейсером.
- 4.28. Техника проведения небулайзерной терапии.
- 4.29. Правила пользования дозированным ингалятором.
- 4.30. Оценка комы у детей.
- 4.31. Повязка на коленный сустав.
- 4.32. Методика проведения зондирования свищевого хода при аноректальных пороках.
- 4.33. Техника выполнения постановки лекарственной клизмы.

5. Оказание неотложной помощи при (ПК 8, ПК 10, ПК 11, ПК 13)

- 5.1. Перечислить мероприятия по оказанию неотложной помощи при острой дыхательной недостаточности I-II степени на догоспитальном этапе ребенку раннего возраста.
- 5.2. Перечислить мероприятия по оказанию неотложной помощи при острой дыхательной недостаточности I-II степени в условиях стационара ребенку раннего возраста.
- 5.3. Перечислить мероприятия по оказанию неотложной помощи при острой дыхательной недостаточности III степени на догоспитальном этапе ребенку раннего возраста.
- 5.4. Перечислить мероприятия по оказанию неотложной помощи при острой дыхательной недостаточности III степени в условиях
- 5.5. Перечислить мероприятия по оказанию неотложной помощи при остром отеке легкого.
- 5.6. Перечислить мероприятия по оказанию неотложной помощи при приступе

бронхиальной астмы на догоспитальном этапе.

5.7. Перечислить мероприятия по оказанию неотложной помощи при приступе бронхиальной астмы на госпитальном этапе.

5.8. Перечислить мероприятия по оказанию неотложной помощи при I стадии астматического статуса.

5.9. Перечислить мероприятия по оказанию неотложной помощи при II стадии астматического статуса.

5.10. Перечислить мероприятия по оказанию неотложной помощи при III стадии астматического статуса.

5.11. Перечислить мероприятия по оказанию неотложной помощи при остром стенозирующем ларинготрахеите I степени ребенку раннего возраста на догоспитальном этапе.

5.12. Перечислить мероприятия по оказанию неотложной помощи при остром стенозирующем ларинготрахеите II-IV степени ребенку раннего возраста на догоспитальном этапе.

5.13. Перечислить мероприятия по оказанию неотложной помощи при остром стенозирующем ларинготрахеите I степени ребенку раннего возраста на госпитальном этапе.

5.14. Перечислить мероприятия по оказанию неотложной помощи при остром стенозирующем ларинготрахеите II-IV степени ребенку раннего возраста на госпитальном этапе.

5.15. Перечислить мероприятия по оказанию неотложной помощи при эпиглоттите в условиях стационара ребенку раннего возраста.

5.16. Перечислить общие мероприятия по оказанию неотложной помощи при инородном теле в дыхательных путях на догоспитальном этапе у ребенка в возрасте до 1 года в сознании.

5.17. Перечислить общие мероприятия по оказанию неотложной помощи при инородном теле в дыхательных путях на догоспитальном этапе у ребенка в возрасте старше 1 года в сознании.

5.18. Перечислить общие мероприятия по оказанию неотложной помощи при инородном теле в дыхательных путях на догоспитальном этапе у ребенка в возрасте до 1 года без сознания.

ПРИМЕРЫ СИТУАЦИОННЫХ ЗАДАЧ СИТУАЦИОННАЯ ЗАДАЧА ДЛЯ ПРОВЕДЕНИЯ ОЦЕНКИ РЕШЕНИЯ ПРОФЕССИОНАЛЬНЫХ ЗАДАЧ ПО СПЕЦИАЛЬНОСТИ «ПЕДИАТРИЯ»

ПРИМЕР № 1

Девочка 11 лет обратилась в поликлинику с жалобами на кашель, повышенную утомляемость, одышку, повышение температуры до 38,2 °С.

Из анамнеза заболевания: заболела остро 3 дня назад, когда повысилась температура до 38,8°С, появилась головная боль, слабость. Получала жаропонижающие препараты, после которых температура снижалась кратковременно до субфебрильных цифр.

Из анамнеза жизни: от 2 беременностей, 2 родов, протекавших без осложнений, родилась в срок с весом 3800 г, ростом 54 см. На грудном вскармливании находилась до 6 мес. Росла и развивалась соответственно возрасту. Вакцинирована в срок в соответствии с национальным графиком прививок. Осложнений и реакций от вакцинации не было. Из перенесенных заболеваний – ветряная оспа, ОРВИ 3-4 раза в год.

Объективно: рост 161 см, вес 38 кг. Состояние средней степени тяжести, самочувствие несколько ухудшено (слабость, вялость, аппетит снижен). Язык «географический».

Кожные покровы бледные, влажные, чистые, тургор тканей сохранен. Подкожно-жировая клетчатка умеренно выражена, распределена равномерно. Зев розовый, миндалины не увеличены.

Грудная клетка цилиндрической формы, обе половины симметрично участвуют в акте дыхания. Над лёгкими голосовое дрожание справа усилено, при сравнительной перкуссии притупление перкуторного звука ниже угла правой лопатки справа, при аускультации ослабленное дыхание справа начиная с уровня 4 ребра по средне - подмышечной линии. Здесь же выслушиваются мелкопузырчатые влажные хрипы. ЧД-45 в мин.

Область сердца визуально не изменена. Перкуторно: верхняя граница – III ребро, правая по правому краю грудины, левая по срединно-ключичной линии. Тоны сердца приглушены, ритм правильный. ЧСС-110 в мин. Соотношение частоты дыхания с ЧСС 1: 2,2. АД= 110/70 мм рт. ст.

Живот мягкий, безболезненный. Печень у края реберной дуги, селезенка не пальпируется. Стул оформленный, регулярный. Мочеиспускание свободное, безболезненное.

Результаты дополнительного исследования:

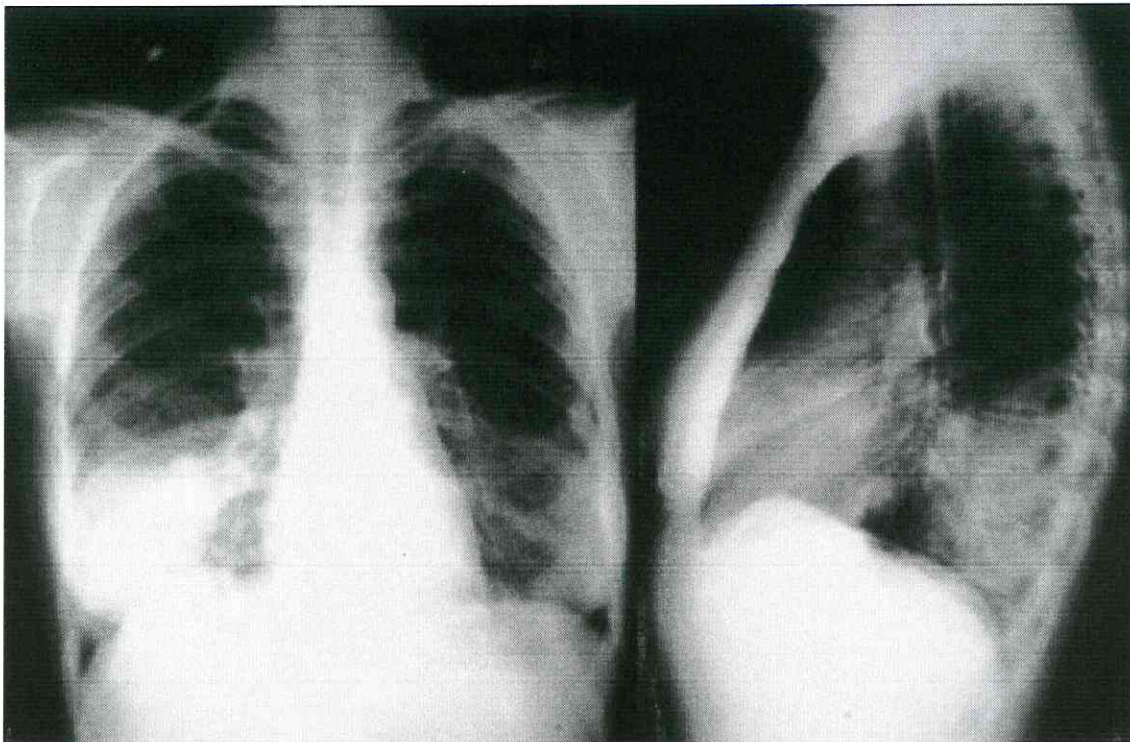
Общий анализ крови: HGB- 100 г/л, RBC - $3,8 \times 10^{12}$ /л, HCT - 0,89, WBC- $18,2 \times 10^9$ /л, NEU- 71%, LYM - 21%, MON - 7%, EOS- 1%, СОЭ - 52 мм/ч.

Общий анализ мочи: COLOR - светло-желтый, SG - 1020, PRO - 0,033 г/л.

Рентгенограмма грудной клетки: выраженное усиление сосудистого рисунка, корни расширены, бесструктурны, границы сердца не расширены, интенсивное гомогенное затемнение в области нижней доли справа.

ВОПРОСЫ

1. Предварительный диагноз и его обоснование.
2. Алгоритм обследования.
3. Интерпретация лабораторных и инструментальных методов обследования.
4. Дифференциальный диагноз.
5. Клинический диагноз и его обоснование.
6. Лечение (стационарное и амбулаторно-поликлиническое).
7. Осложнение основного заболевания.
8. Диспансеризация и реабилитация.
9. Профилактика.
10. Течение данного заболевания в возрастных группах.
11. Факторы риска развития данного заболевания.
12. Отец ребенка обратился в суд с жалобой на врача-педиатра, которая на приеме не осмотрела его ребенка, не назначила обследования, некорректно высказывалась - «притворяться бесполезно», «сразу видно по глазам, когда папа ребенка просто пришел за больничным, а когда ребенок болен». Как можно квалифицировать действия врача-педиатра?



Код контролируемой компетенции: ОК-1, ОК-2, ОК-3, ОК-4, ОК-5, ОК-6, ОК-7, ОПК-1, ОПК-6, ОПК-7, ПК-1, ПК-2, ПК-3, ПК-4, ПК-5, ПК-6, ПК-7, ПК-8, ПК-9, ПК-10, ПК-11, ПК-14, ПК-20, ПК-21, ПК-22.

ПРИМЕР № 2

В клинику поступил мальчик 11 лет с жалобами на боли в суставах, одышку, слабость, повышение температуры до 37,5°C.

Анамнез болезни: заболевание началось 3 дня тому назад с повышения температуры до 38,2°C, появления болей и припухлости правого коленного сустава, затем левого коленного и правого голеностопного сустава. За 2 недели до начала данного заболевания перенес ангину.

Анамнез жизни: родился от первой, нормально протекавшей беременности с массой тела 3700 г, длиной 54 см. Приложен к груди через 8 часов после рождения. Грудь взял хорошо. Период новорожденности был без особенностей. Вскармливание грудное до 1 года без соблюдения часов кормления. Фруктовые соки получал с 3,5 мес., регулярно. Профилактика рахита проводилась витамином Д3 до 1 года. Прикорм ребенку введен с 6 месяцев. Рос и развивался соответственно возрасту.

Семейный анамнез: у бабушки по материнской линии порок сердца (недостаточность митрального клапана). У тети - (сестры матери) периодически боли в суставах, иногда нарушается ритм сердца.

Объективно: кожные покровы бледные. Питание пониженное. Пастозность голеней. Коленные суставы и правый голеностопный сустав увеличены в объеме за счет отека, болезненные при пальпации и движении, кожа над ними горячая на ощупь. Подчелюстные лимфоузлы размерами 1x1 см. Миндалины увеличены в размерах, рыхлые. Перкуторно над легкими ясный легочный звук. В легких при аускультации везикулярное дыхание. ЧД-24 в 1 минуту. Верхушечный толчок сердца ослаблен, определяется в 5-м межреберье слева на 2 см снаружи от левой срединно-ключичной линии. Границы сердца: правая – по правому краю грудины, верхняя – 3-е ребро, левая – на 2 см влево от левой срединно-ключичной линии. Тоны сердца значительно приглушены, ритм правильный. Над верхушкой выслушивается интенсивный систолический шум дующего характера.

Пульс 112 ударов в 1 минуту, АД-90/50 мм рт. ст. Печень на 2 см выступает из-под края реберной дуги.

Результаты дополнительного исследования:

- Общий анализ крови: НВС – 124 г/л, RBC – $3,8 \times 10^{12}$ /л, WBC – $15,8 \times 10^9$ /л Г/л, EOS – 1%, NEU – 69%, LYM – 22%, MON – 8%, СОЭ – 35 мм/ч.

- СРБ – 28 мг/л (норма 0-5 мг/л).

- Содержание антистрептолизина-О - 900 МЕ/л (N до 250 МЕ/л).

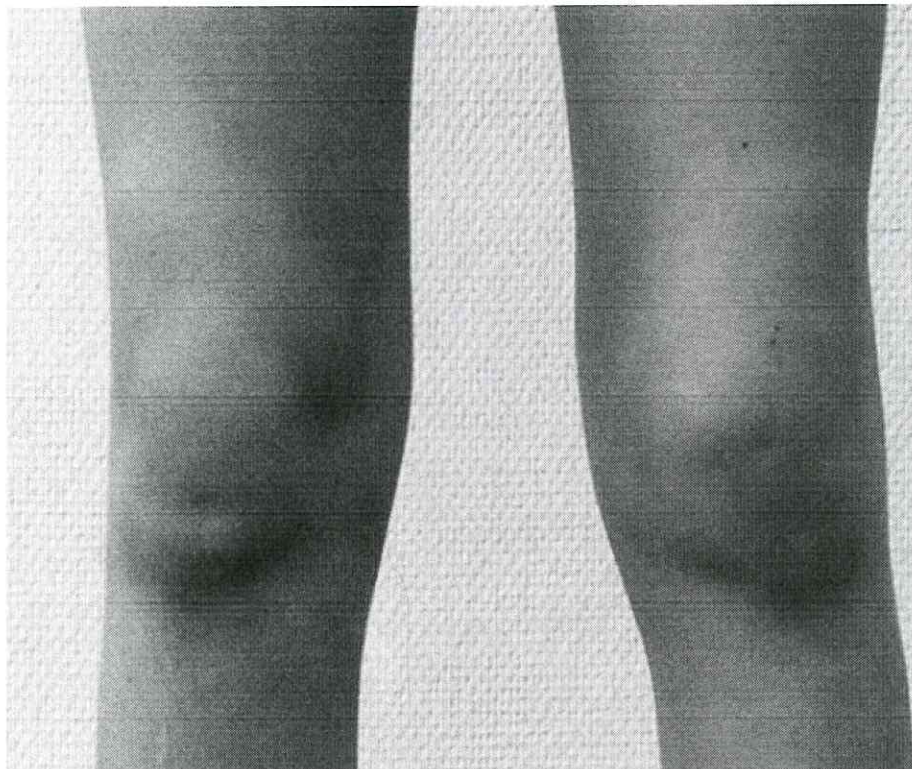- ЭКГ: синусовая тахикардия, интервал P-Q - 0,22 с, снижение вольтажа зубца Т в V₂.

6.

- Рентгенография грудной клетки: на рентгенограмме грудной клетки в прямой проекции легочные поля повышенной прозрачности с усилением и деформацией сосудистого рисунка. Корни легких расширены, уплотнены, малоструктурные. Диафрагма четкая, синусы свободны. Сердце занимает срединное положение, границы расширены влево. Левый кардиодиафрагмальный угол тупой.

ВОПРОСЫ

1. Предварительный диагноз и его обоснование.
2. Алгоритм обследования.
3. Интерпретация данных лабораторных и инструментальных методов исследования.
4. Дифференциальный диагноз.
5. Клинический диагноз и его обоснование.
6. Лечение (стационарное и амбулаторно-поликлиническое).
7. Осложнение основного заболевания.
8. Диспансеризация и реабилитация.
9. Профилактика.
10. Течение данного заболевания у детей разных возрастных групп.
11. Факторы риска развития данного заболевания.
12. На прием к участковому педиатру пришел ребенок с бабушкой. Может ли врач осматривать ребенка, если у бабушки есть доверенность, написанная собственноручно матерью?



Код контролируемой компетенции: ОК-1, ОПК-6, ОПК-7, ОПК-8, ОПК-10, ОПК-11, ПК-3, ПК-5, ПК-6, ПК-12, ПК-15, ПК-16, ПК-17, ПК-18, ПК-20, ПК-22.

ПРИМЕР № 3

Ребенок, 9 лет, предъявляет жалобы на слабость, вялость, повышение температуры, гнусавость голоса, затрудненное дыхание.

Анамнез заболевания: заболел остро три дня назад, когда впервые повысилась температура до $38,5^{\circ}\text{C}$, появилась незначительная боль в горле, затрудненное дыхание через нос. Мать заметила, что ребенок ночью храпит. Был вызван участковый педиатр, который поставил диагноз «острая респираторно-вирусная инфекция» и назначил амбулаторное лечение (сосудосуживающие капли в нос, жаропонижающие препараты, витамины, обильное питье). На 3-й день болезни незначительная положительная динамика. В этот же день мать обратила внимание на припухлость шеи у ребенка с обеих сторон, температура тела $38,2^{\circ}\text{C}$. Была вызвана бригада скорой медицинской помощи. Состояние при осмотре тяжелое за счет гипертермического синдрома, выраженной интоксикации. Дыхание через нос затруднено, голос гнусавый.

Анамнез жизни: родился от I беременности, протекавшей на фоне гестоза I половины. Роды 1 в срок, без осложнений. Масса при рождении 3200 г, рост 53 см. Рос и развивался соответственно возрасту. На диспансерном учете не состоит. Из перенесенных инфекций - ветряная оспа в 5 лет, ОРВИ 1-2 раза в год. Привит по возрасту. Поствакцинальных реакций не наблюдалось.

Аллергологический анамнез: не отягощен.

Эпидемиологический анамнез - в контакте с инфекционными больными не находился, за последний месяц за пределы края не выезжал, последние 2 недели дисфункции желудочно-кишечного тракта не наблюдалось.

Объективно: при поступлении в стационар состояние ребенка тяжелое за счет симптомов интоксикации и гипертермии, температура $39,0^{\circ}\text{C}$. Сатурация 95%. Ребенок правильного телосложения, удовлетворительного питания. Подкожно-жировой слой развит умеренно, распределен равномерно по всему телу. Со стороны костно-мышечной

системы без патологии. Лицо одутловатое. Кожа сухая, бледная высыпаний нет. Заднешейные лимфоузлы увеличены с обеих сторон, размером 2x1 см, располагаются в виде цепочек, при пальпации умеренно болезненные, не спаяны с окружающей тканью, эластичной консистенции. Подмышечные, паховые лимфоузлы размером 1,5x1 см, при пальпации безболезненные не спаяны с окружающей тканью, эластичные. Слизистая оболочка зева гиперемирована, миндалины увеличены до 2 степени, покрыты налетом беловато-желтого цвета, располагающимся в лакунах и покрывающие всю поверхность обеих миндалин. Налеты легко снимаются и растираются между предметными стеклами. Язык сухой, обложен у корня белым налетом. Дыхание через нос затруднено, дышит полуоткрытым ртом, выделений из носа нет. Грудная клетка цилиндрической формы, обе половины симметричны друг другу и одновременно участвуют в акте дыхания. Перкуторно над легочными полями ясный легочной звук. Аускультативно в легких дыхание жесткое, хрипов нет, ЧД - 28 в 1 мин. Область сердца не изменена. Перкуторно границы сердца в пределах возрастной нормы. Тоны сердца ритмичные, приглушены, ЧСС 110 в 1 мин. Живот мягкий, доступен глубокой пальпации. Печень выступает из-под края реберной дуги на +2,0+2,0+1,0 см, перкуторно размеры по Курлову 10 см x 9 см x 8 см, селезенка выступает из-под края реберной дуги на 1 см, перкуторно размеры 6 x 8 см. Сознание ясное, контакту доступен. Менингеальных знаков нет. Мочеиспускание свободное, безболезненное, диурез адекватный. Стул оформленный.

Данные лабораторного обследования

Общий анализ крови: RBC - $4,0 \times 10^{12}/л$, HGB - 110 г/л, PLT - $200 \times 10^9/л$, WBC - $19 \times 10^9/л$, NEU - 15%, LYM - 55%, MON - 30% (атипичные мононуклеары - 25%), СОЭ - 27 мм/ч.

Кровь на МОР - отрицательный

Общий анализ мочи: COLOR - yellow, SG -1018, PH - 6, PRO - 0,033 г/л, LEU - neg, ERY - neg, соли - neg.

Биохимический анализ крови: Т BIL - 21 мкмоль/л, D-BIL - 15 мкмоль/л, ALT - 234 Ед/л, AST- 136 Ед/л, Т Prot - 67 г/л, ALP - 368 Ед/л.

Бактериологический посев слизи из зева и носа на КБД - отрицательный.

Копрограмма: оформленный, коричневого цвета, мягкая консистенция, детрит (+), слизь - нет, лейкоциты - нет, эритроциты - нет.

Бактериологический посев кала на дизгруппу и сальмонеллез - отрицательный.

Соскоб на энтеробиоз - отрицательный.

ИФА крови на ВЭБ - VCA-IgM -положительный, EA-IgG- положительный.

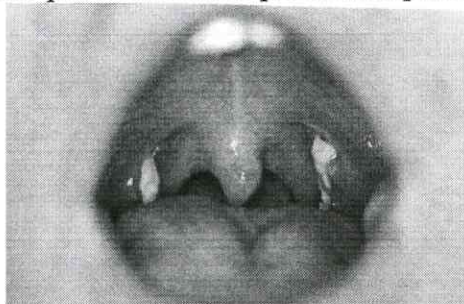
ПЦР крови, мочи, слюны на ВЭБ - положительный.

УЗИ органов брюшной полости - реактивные изменения в печени и селезенке.

ВОПРОСЫ

1. Предварительный диагноз и его обоснование.
2. Алгоритм обследования.
3. Интерпретация лабораторных и инструментальных методов обследования.
4. Дифференциальный диагноз.
5. Клинический диагноз и его обоснование.
6. Лечение (стационарное и амбулаторно-поликлиническое).
7. Осложнение основного заболевания.
8. Диспансеризация и реабилитация.
9. Профилактика.
10. Течение данного заболевания в разных возрастных группах.
11. Факторы риска развития данного заболевания.
12. Трехлетней девочке сделали прививку против гриппа. При этом врачи спросили разрешение у мамы. Услышав от врачей, что вакцина имеет только положительные отзывы, она согласилась. Через два дня после того, как была сделана прививка, у девочки поднялась температура, доходившая почти до 40 градусов, которая

держалась трое суток. Участковый педиатр предположила, что это может быть аллергическая реакция на прививку. Последствия прививки дали осложнение в виде аллергического трахеита, продолжавшегося 2 недели. Родители ребенка обратились в суд с иском о возмещении морального и материального ущерба в результате причинения вреда здоровью ребенка. Какое решение примет суд?



Код контролируемой компетенции: ОК-1, ОК-2, ОК-3, ОК-4, ОК-5, ОК-6, ОК-7, ОК-1, ОК-3, ОК-5, ОК-6, ОК-12, ОК-15, ОК-16, ОК-17, ОК-18, ОК-20, ОК-22.

ПРИМЕР № 4

Ребёнок (мальчик), 2-е суток, доставлен в хирургический стационар с жалобами на рвоту, вздутие живота, отсутствие стула.

Из анамнеза установлено: ребёнок от 1-й беременности. В первом триместре мать переболела, ОРВИ. Отмечаются профессиональные вредности у матери – работа на лакокрасочном производстве. Роды первые, срочные, быстрые. После рождения закричал не сразу. Проводились реанимационные мероприятия. Оценка по Шкале Апгар 3-7-8 баллов. Начиная с 8-ми часов, первых суток жизни, отмечается беспокойство ребёнка. С 12-ти часов - срыгивание, которое к концу первых суток перешли в рвоту сначала застойным желудочным отделяемым, а затем кишечным содержимым. У ребёнка отмечалось прогрессирующее, равномерное вздутие живота. С подозрением на кишечную непроходимость он был переведён в хирургическое отделение.

Аллергологический и семейный анамнезы не отягощены.

Объективно: при поступлении в приёмное отделение состояние ребёнка тяжёлое. Вял. Адинамичен. Сознание сохранено. Температура тела – 35,4°C. Ребёнок доставлен без назогастрального зонда. Кожа бледная. Отмечаются следы подкожных кровоизлияний на подбородке и лбе. В теменной области определяется образование мягкоэластической консистенции, при пальпации безболезненное, без признаков воспаления. Акроцианоз. Слизистые подсушены. Подкожно-жировой слой истончён. Тургор тканей и эластичность снижены. Отмечается тремор подбородка и конечностей. Видимых костно-мышечных деформаций не определяется.

Дыхание проводится над обоими легочными полями, жёсткое, ослабленное в нижних отделах, с разнокалиберными хрипами. Одышка до 62 в 1 минуту.

Сердечные тоны приглушены, ритмичны. Периферический пульс – до 156 в 1 минуту. При аускультации патологических шумов не выслушивается.

Живот тотально вздут, ассиметричен. Через переднюю брюшную стенку контурируют петли кишечника. При пальпации мягкий, безболезненный во всех отделах. Размеры печени и селезёнки в пределах возрастной нормы. При проведении глубокой пальпации определяются расширенные петли кишечника диаметром до 4-5 см.

После постановки назогастрального зонда выделилось до 45 мл густого тёмно-зелёного отделяемого.

При осмотре перианальной области патологических новообразований не выявлено. Анальное отверстие расположено на долженствующем месте. При попытке проведения зондирования per rectum ректальную трубку провести более чем на 3 см не удаётся, газы и меконий не отходят.

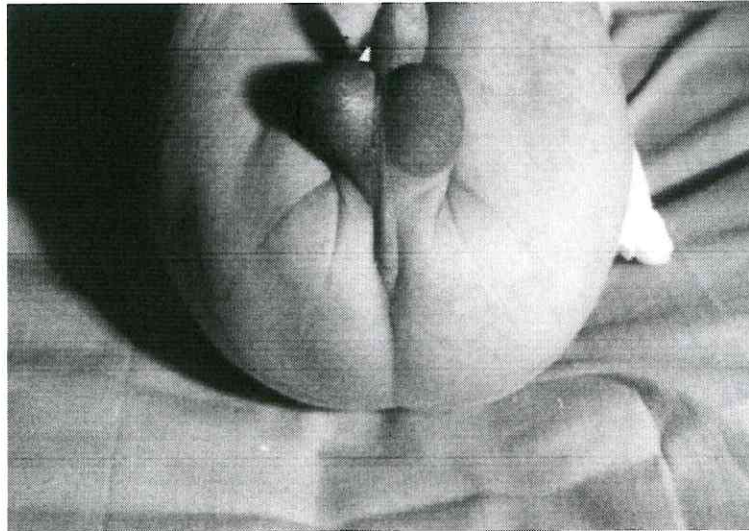Область почек визуально не изменена. Симптом «поколачивания» отрицательный с обеих сторон. Мочеиспускания свободные, безболезненные, небольшим количеством мочи.

Ребёнок госпитализирован в реанимационное отделение.

ВОПРОСЫ

1. Сформулируйте предварительный диагноз и его обоснование.
2. Составьте алгоритм обследования новорожденного с данной патологией.
3. Проведите интерпретацию лабораторных и инструментальных методов обследования.
4. С какой патологией необходимо проводить дифференциальный диагноз.

5. Поставьте клинический диагноз и его обоснование.
6. Принципы лечения данной патологии.
7. Осложнения данного заболевания.
8. Диспансеризация и реабилитация детей с данной патологией.
9. Профилактика возникновения данной патологии.
10. Особенности течения заболевания в различных возрастных группах.
11. Факторы риска развития данного заболевания.
12. Критерии качества в стационарных условиях и в условиях дневного стационара.



Код контролируемой компетенции: ОК-1, ОК-2, ОК-8, ОПК-4, ПК-1, ПК-5, ПК-8, ПК-21, ПК-28.

СИТУАЦИОННАЯ ЗАДАЧА № 5

Повторнородящая 26 лет поступила в родильный дом с регулярной родовой деятельностью в течение 2 часов. Околоплодные воды отошли 1 час назад светлые, в количестве около 300 мл.

Из анамнеза: первая беременность закончилась срочными родами в 1999 году рождением живой доношенной девочки весом 3600г, длиной 54 см. В 2000 году - искусственный аборт в сроке 7-8 недель беременности, без осложнений. В 2001 году - искусственный аборт в сроке 8-9 недель беременности, осложнившийся метроэндометритом, пролеченным в стационаре. Настоящая беременность - четвертая, протекала без осложнений.

Объективное обследование: Беременная правильного телосложения, рост 170 см, вес 78 кг. Прибавка веса за беременность 12 кг. АД 110/ 70 мм рт. ст. на обеих руках. ЧСС 78 в мин., ритм. Кожные покровы и видимые слизистые чистые, обычной окраски. Со стороны внутренних органов патологии не выявлено.

Данные акушерского исследования: Живот увеличен за счет матки соответственно доношенной беременности. Матка овоидной формы, безболезненная при пальпации. Схватки по 35-40 сек. через 2-3 мин., сильные. ОЖ 102 см. ВДМ 40 см. Размеры таза 25-28-31-21 см. Положение плода продольное. Предлежит головка, плотно прижата ко входу в малый таз. Сердцебиение плода ясное, ритмичное 142 в мин. Регулярная родовая деятельность в течение 2 часов. Безводный период 1 час.

При влагалищном исследовании: Влагалище емкое. Шейка матки сглажена. Раскрытие 6 см. Плодного пузыря нет. Предлежит головка, плотно прижата ко входу в

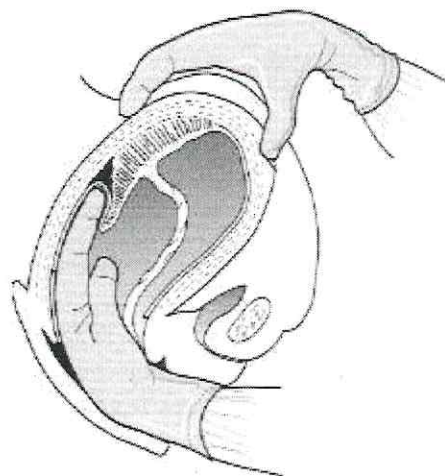
малый таз. Стреловидный шов в правом косом размере. Малый родничок слева у лона, ниже большого. Таз емкий. Мыс недостижим.

Через 1 час 40 мин. родился живой доношенный плод мужского пола весом 4100 г, длиной 58 см. Через 5 минут после рождения плода отделилась плацента и выделился послед – целый. Матка плотная. Общая кровопотеря 250 мл.

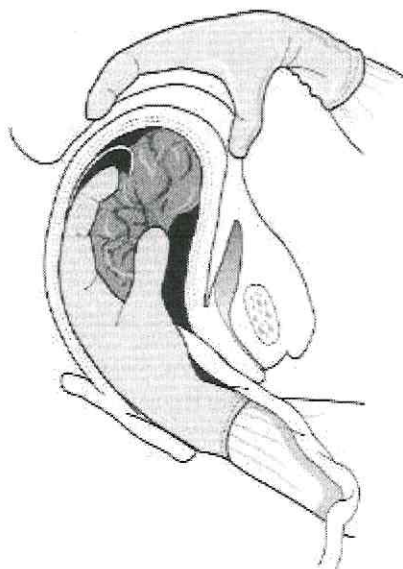
Новорожденный осмотрен неонаталогом: закричал сразу, дыхание ритмичное до 56 в минуту, поза полуплексии. Кожа розовая с акроцианозом. При отсасывании слизи из верхних дыхательных путей реакция на катетер несколько снижена. Тоны сердца ясные ритмичные. ЧСС 146 мин. Через 5 минут: громко кричит при раздражении стоп. Кожа розовая с акроцианозом. Легкое снижение мышечного тонуса. Дыхание и сердечная деятельность на прежнем уровне.

ВОПРОСЫ

1. Предварительный диагноз и его обоснование?
2. Алгоритм обследования. Тактика ведения?
3. Дифференциальный диагноз с родами в разгибательном вставлении.
4. Признаки отделения плаценты?
5. Показания для применения наружных методов выделения последа.
6. Что такое физиологическая кровопотеря?
7. Классификация кровопотери по объему?
8. Оценить состояние новорожденного по шкале Апгар.
9. Диагноз новорожденного?
10. Тактика ведения новорожденного?
11. Реабилитация новорожденного?
12. Типовые отраслевые нормы времени на выполнение работ, связанных с посещением одним пациентом врача-педиатра участкового, врача-терапевта участкового, врача общей практики (семейного врача), врача-акушера-гинеколога».



а



б

Код контролируемой компетенции: ОК-5, ОПК-4, ОПК-6, ОПК-8, ОПК-9, ПК-1, ПК-5, ПК-6, ПК-9, ПК-11, ПК-12, ПК-16.