На правах рукописи

АДАМЧИК Анатолий Анатольевич

КЛИНИКО-ЭКСПЕРИМЕНТАЛЬНОЕ ОБОСНОВАНИЕ ДИАГНОСТИКИ И ЛЕЧЕНИЯ ДЕСТРУКТИВНЫХ ФОРМ ХРОНИЧЕСКОГО ПЕРИОДОНТИТА

14.01.14 – стоматология

АВТОРЕФЕРАТ
диссертации на соискание ученой степени
доктора медицинских наук

Краснодар – 2018

Работа выполнена в федеральном государственном бюджетном образовательном учреждении высшего образования «Кубанский государственный медицинский университет» Министерства здравоохранения Российской Федерации (ФГБОУ ВО КубГМУ Минздрава России).

Научный консультант: доктор медицинских наук, профессор
Сирак Сергей Владимирович.

Официальные оппоненты:

Даурова Фатима Юрьевна, доктор медицинских наук, профессор, федеральное государственное автономное образовательное учреждение высшего образования «Российский университет дружбы народов», кафедра терапевтической стоматологии, заведующая кафедрой;

Мамедова Лима Аббасовна, доктор медицинских наук, профессор, государственное бюджетное учреждение здравоохранения Московской области «Московский областной научно-исследовательский клинический институт имени М.Ф. Владимирского», кафедра стоматологии факультета усовершенствования врачей, заведующая кафедрой;

Лукина Галина Ильхамовна, доктор медицинских наук, доцент, федеральное государственное бюджетное образовательное учреждение высшего образования «Московский государственный медико-стоматологический университет имени А.И. Евдокимова» Министерства здравоохранения Российской Федерации, кафедра терапевтической стоматологии, профессор кафедры.

Ведущая организация:
федеральное государственное бюджетное учреждение «Центральный научно-исследовательский институт стоматологии и челюстно-лицевой хирургии» Министерства здравоохранения Российской Федерации.

Защита состоится 12 декабря 2018 г. в 09.00 часов на заседании диссертационного совета Д 208.038.02 на базе ФГБОУ ВО КубГМУ Минздрава России (350063, г. Краснодар, ул. Седина, 4, тел. (861) 262-73-75).

С диссертацией можно ознакомиться в библиотеке ФГБОУ ВО КубГМУ Минздрава России.

Автореферат разослан « ____ » _____ 2018 года.

Ученый секретарь
диссертационного совета Д208.038.02,
доктор медицинских наук,
доцент Лапина Наталья Викторовна

ВВЕДЕНИЕ

Актуальность исследования. Воспалительные процессы в периодонте представляют собой важную медико-социальную проблему в связи с развитием риска потери зубов, и как следствие, снижением качества жизни пациентов. Повышение качества лечения апикального периодонтита является одной из самых серьезных проблем современной стоматологии (В.Д. Вагнер, 2016). Как правило, ранее леченые зубы пациентов с диагнозом «апикальный периодонтит» требуют повторного лечения или удаления, что является следствием как врачебных ошибок в диагностике, так и отсутствием современного стоматологического оборудования и эндодонтического инструментария. (А.И. Николаев, 2015; А.К. Иорданишвили, 2016, Л.А. Мамедова, 2016; А.В. Севбитов, А.С. Браго, Ю.Л. Васильев, 2016; G. Bergenholtz, 2016).

Проблема эффективности лечения зубов при апикальном периодонтите является достаточно актуальной для врачей-стоматологов, поскольку длительный воспалительный процесс в области периапикальных тканей, протекая изначально практически бессимптомно, в дальнейшем является причиной изменения иммунного статуса и, как следствие, источником острых воспалительных процессов челюстно-лицевой области и очагов хронической инфекции (Л.И. Леус, 2002; Ю.М. Максимовский, 2004; А.В. Митронин, 2007; Т.Г. Робустова, 2007; Н.В. Бурягина, 2013; К.А. Березин, 2015; А.И. Конопля, Д.Д. Голдобин, А.Л. Локтионов, 2017).

Развитие современных технологий и широкое внедрение в стоматологическую практику продуктов технического прогресса: цифровой радиовизиографии, вращающихся никель-титановых инструментов, эндодонтического микроскопа, апекслокатора, пьезохирургического аппарата значительно расширили показания к проведению эндодонтического лечения апикального периодонтита (А.И. Николаев, Л.М. Цепов, 2015; А.В. Арутюнов, 2016; И.А. Беленова, А.В. Митронин, А.В. Сущенко, 2017; И.М. Рабинович, 2018; А.А. Кулаков, 2018; И.М. Макеева, 2017; M. Fernandes, 2010; G. Gambarini, 2017; M.A. Geibel, 2017).

Цель эндодонтического лечения апикального периодонтита заключается в купировании воспалительного процесса в периапикальной области путём удаления некротизированных тканей и продуктов тканевого распада из системы макро- и микроканалах корня зуба, его герметичной обтурации с дальнейшим восстановлением функций зуба и тканей периодонта (Л.Ю. Орехова, 2013; А.В. Митронин, 2015; А.В. Зорян, 2016; О.А. Соловьева, 2016; Y.L. Ng, 2010; J.L. Gutmann, 2014).

Высокая обсемененность корневого канала, присутствие биопленки, бактериальные инвазии из неполноценно обтурированных корневых каналов зубов предопределяют развитие деструкции окружающей корень зуба костной ткани. Тем самым основной целью терапии при эндодонтическом лечении является подавление патогенной микрофлоры с помощью сочетанной медикаментозно-инструментальной обработки корневых каналов (Н.А. Дмитриева Е.К. Кречина, 2013; Л.М. Лукиных, 2013; А.В. Митронин, А.Ш. Платонова, Т.С. Заушникова 2015; В.Н. Царев, М.С. Подпорин, Е.В. Ипполитов 2017; V.D. Waal, S.V. deAlmeida; B.P. Krom, 2017; P. Neelakantan, M. Romero, J. Vera, 2017).

Для механической обработки корневого канала зуба у врача-стоматолога имеется широкий спектр стальных и вращающихся никель-титановых инструментов. Производители дают ориентировочный ресурс в применении механических инструментов, условно деля их на инструменты для «многократного» и «однократного» использования, при этом не предоставляя рекомендаций о конкретном отрезке времени работы в корневом канале, которое значительно меняется в зависимости от угла изгиба, так как нагрузка на никель-титановый инструмент и, соответственно, предел его прочности будут различны (Е.А. Ржанов, А.В. Болячин, 2004; Т.С. Беляева, Е.А. Ржанов, 2010; О.А. Соловьева, Ю.А. Винниченко, А.С. Кузнецов, 2015; E.S. Pereira, A.C. Viana, V.T. Buono, 2015; E.J.N.L. Silva, M.F. Carapiá, RM. Lopes, 2016; F. Ferreira, C. Adeodato, I. Barbosa, 2017).

Также дискуссионной темой остается дифференциальный диагноз периапикальных поражений: прицельные дентальные рентгенограммы, введение контрастных веществ недостаточно информативны для создания полноценной клинической картины предоперационной диагностики. Появление компьютерной томографии несколько улучшило результаты диагностики при постановке диагноза «хронический деструктивный периодонтит», однако данный вид исследования все еще остается малодоступным для населения вследствие своей высокой стоимости (С.С. Наумович, 2012; В.Л. Кукушкин, 2014; А.Ю. Ногина, 2015; М.А. Чибисова, 2016; J. Guo, J.H. Simon, P. Sedghizadeh, 2013; JF.Jr. Siqueira, A.R. Pérez, M.F. Marceliano-Alves, 2017).

Таким образом, совершенствование методов диагностики и медикаментозных средств для купирования манифестации патогенной микрофлоры в системе корневых каналов зуба и периапикальных тканях, с последующей оптимизацией репаративного остеогенеза, а также разработка новых протоколов применения никель-титановых вращающихся файлов в зависимости от изгиба корневого канала зуба при эндодонтическом лечении является актуальной научной проблемой стоматологии.

Степень разработанности темы. Традиционный подход к терапии патологических периапикальных образований при хроническом периодонтите в повседневной стоматологической практике ориентирован на консервативные методы лечения и хирургическое вмешательство, при этом процент успеха варьируется от 60 до 80 %. В значительной степени это связано с тем, что существующие у врача-стоматолога возможности по воздействию на околоверхушечные ткани эндоканальным путем крайне ограничены (С.В. Сирак, 2016; А.В. Арутюнов, 2016; K. Thomas, E.P. Simon, 2012).

В настоящее время при дифференциальной диагностике корневой кисты и апикальной гранулёмы у врача стоматолога нет неинвазивного метода определения данной патологии, что, как следствие, предопределяет неоправданный план лечения с сомнительным результатом. С внедрением в клиническую эндодонтическую практику конусно-лучевой компьютерной томографии (КЛКТ) повысила эффективность раннего выявления очага поражения и его размеров при отсутствии критериев оценки периапикальных тканей в зависимости от оптической плотности кисты и гранулематозной ткани при деструктивных формах хронического периодонта (С.К. Терновой, 2010; С.А. Аснина, 2012; С.С. Наумович, 2012; А.Ю. Ногина, 2015; А.А. Долгалев, 2017; М.А. Батова; В.В. Петровская, 2017; J. Guo, J.H. Simon, P. Sedghizadeh, 2013; D. Kim, H. Ku, T. Nam, 2016; M.A. Geibel, E. Schreiber, A.K. Bracher, 2017).

В настоящее время широко используются ротационные никель-титановые (NiTi) инструменты в качестве фундаментальных инструментов для подготовки корневых каналов в основном ввиду их сверхэластичности. Однако при применении NiTi инструментов существует риск внезапного перелома в различных клинических ситуациях. Оценка устойчивости к циклической усталости, которая может значительно меняться в зависимости от угла изгиба корневого канала, включает в себя продолжительность времени, которое NiTi инструмент может выдержать при вращении в каналах. Однако взаимосвязь изгиба корневого канала и циклической усталости NiTi инструмента, определяемой его размером, все еще не установлена (О.А. Соловьева, Ю.А. Винниченко, А.С. Кузнецов, 2015; J. Yum, G.S. Cheung, J.K. Park, 2011; F. Ferreira, C. Adeodato, I. Barbosa, 2017).

Известно, что одним из важнейших этапов лечения деструктивных форм хронического периодонтита является антимикробная обработка системы корневых каналов. Доказана ведущая роль микрофлоры полости рта в этиологии хронических форм периодонтита. Согласно современной концепции, микроорганизмы в корневых, латеральных дентинных каналах, в истмусах, в апикальной дельте находятся в виде бактериальной биопленки, что затрудняет их устранение (М.С. Подпорин, Е.В. Ипполитов, В.Н. Царев, 2016; А.В. Ларинская, А.В. Юркевич, В.Ф. Михальченко, А.В. Михальченко, 2017; Н.А. Дмитриева, 2016, А.К. Иорданишивили, 2017; D. Wu, W. Fan, A. Kishen, 2014; D. Ricucci, G. Candeiro, C. Bugea, 2016; J.F. Siqueira, 2017).

Всё вышеизложенное объясняет актуальность поиска новых методов диагностики, препаратов и протоколов лечения для повышения эффективности терапии деструктивных форм апикального периодонтита. Остается нерешенным вопрос оптимального выбора антибактериальных средств для наиболее успешного лечения деструктивных форм апикального периодонтита, сокращения сроков лечения, оптимизации процессов регенерации и реструктуризации костной ткани, уменьшения или исключения случаев повторных обращений, что и предопределяет цель настоящего исследования.

Цель исследования. Повышение эффективности лечения деструктивных форм хронического периодонтита путем совершенствования методов и средств оптимизации репаративного остеогенеза на основе экспериментальных и клинико-рентгенологических данных.

Задачи исследования:

1. Разработать рецептуру новых лечебных паст для временного пломбирования корневых каналов при лечении деструктивных форм периодонтита, изучить основные свойства и обосновать показания к их применению.
2. Изучить антимикробное действие созданной пасты в сравнении с противомикробными препаратами разных групп в условиях экспериментального хронического верхушечного периодонтита.
3. Дать сравнительную гистоморфологическую характеристику противовоспалительной эффективности наиболее часто используемых антисептических препаратов при лечении экспериментального верхушечного периодонтита.
4. Провести сравнительный клинико-морфологический анализ оптических показателей конусно-лучевой компьютерной томографии и эксцизионной биопсии в дифференциальной диагностике деструктивных форм хронического периодонтита, корневой кисты и периапикальной гранулемы.

5. Разработать способ заполнения системы макро-, микроканалов и дентинных канальцев корня зуба временной лечебной пастой при лечении деструктивных форм периодонтита.

6. Разработать модель для определения циклической прочности механических эндодонтических инструментов и на основании клинико-экспериментальной части исследования разработать протокол применения никель-титановых вращающихся файлов в зависимости от степени изгиба корневого канала в сагиттальной и трансверзальной плоскостях.

7. На основании оптических показателей конусно-лучевой компьютерной томографии оценить эффективность применения созданных паст и ряда других известных паст у пациентов с деструктивными формами хронического периодонтита.

8. Разработать протокол диагностики, лечения и реабилитации пациентов с деструктивными формами хронического периодонтита.

Научная новизна:

1. На основе лабораторных, токсико-гигиенических и экспериментальных исследований разработаны новые пасты для временного вложения в корневой канал зуба при лечении хронического верхушечного периодонтита (патент РФ на изобретение № 2617469, № 2618424), доказано их использование в клинике.

2. Получены данные о видовой принадлежности микрофлоры корневого канала при хроническом верхушечном периодонтите, дана сравнительная гистоморфологическая характеристика противовоспалительной эффективности наиболее часто применяемых антисептических препаратов при лечении верхушечного периодонтита в условиях эксперимента, что позволяет в перспективе улучшить результаты консервативного лечения деструктивных форм периодонтита.

3. Получены новые и расширены уже существующие данные о механизмах репаративной регенерации периапикальных тканей под влиянием различных средств, стимулирующих остеогенез при лечении деструктивных форм апикального периодонтита.

4. Впервые разработана модель для определения циклической прочности вращающихся механических инструментов под различным углом изгиба (патент РФ на полезную модель РФ № 169763).

5. Впервые получены сравнительные клинико-морфологические данные о возможностях конусно-лучевой компьютерной томографии при диагностике деструктивных форм хронического периодонтита, позволяющие прогнозировать развитие осложнений.

6. Расширен диапазон использования клинико-рентгенологических данных оптических показателей конусно-лучевой компьютерной томографии при диагностике и лечении деструктивных форм хронического периодонтита.

7. Впервые разработан протокол применения никель-титановых вращающихся файлов в зависимости от изгиба корневого канала зуба.

8. Разработан способ заполнения системы макро-, микроканалов и дентинных канальцев корня зуба временной лечебной пастой при лечении деструктивных форм периодонтита (патент РФ на изобретение № 2624166).

8. Разработан новый протокол выбора наиболее оптимального способа эндодонтического лечения деструктивных форм хронического периодонтита с

учетом полученных экспериментальных, морфологических и клинико-рентгенологических данных.

Теоретическая и практическая значимость работы. Заявленные пасты доказано улучшают репаративный остеогенез в периапикальных тканях пародонта, обладают более высокой противовоспалительной, бактерицидной, антисептической активностью по сравнению с рассмотренными аналогами, что даёт новую концепцию их применения в клинической практике врача-стоматолога. Эти пасты являются биосовместимыми, не оказывают токсического действия на периапикальные ткани; определены показания к их использованию в различных клинических ситуациях.

На основании лабораторно-клинических исследований разработана модель для определения циклической прочности вращающихся механических инструментов под различным углом изгиба и разработан протокол применения никель-титановых вращающихся файлов в зависимости от изгиба корневого канала зуба.

Доказана информативность данных оптических единиц градации оттенков серого КЛКТ при дифференциальной диагностике корневой кисты с гранулирующим хроническим периодонтитом.

Лабораторно-рентгенологически и клинически установлено, что введение временного лечебного препарата на основе гидроокиси кальция с помощью наконечника системы EndoActivator® компании «Dentsply» позволяет надёжно обтурировать систему макро- и микроканалов корня зуба, пенетрировать дентинные канальца, тем самым улучшить элиминацию патогенной микрофлоры. Это даёт возможность улучшить регенерацию и восстановление костной ткани, повысить эффективность и сократить сроки лечения деструктивных форм хронических верхушечных периодонтитов.

Разработан новый алгоритм диагностики и наиболее оптимального выбора способа эндодонтического лечения деструктивных форм хронического периодонтита с учетом полученных экспериментальных, морфологических и клинико-рентгенологических данных.

Методология и методы исследования. Построение научной работы основывалось на базе лабораторных и клинических исследований, опиралось на весомые научные данные. Исследования включало эксперименты на подопытных животных с формированием основных, контрольных и групп сравнения, где были смоделированы патологические состояния, встречающиеся в стоматологической практике. В соответствии со структурой диссертационной работы проводились сбор и описание данных научного эксперимента, в котором использовались рентгенологические, лабораторные, электронно-микроскопические, гистологические, клинические и статистические виды исследования.

Положения, выносимые на защиту:

1. Заявленные пасты для временного вложения в канал корня зуба (РПВП – 1 и РПВП – 2) имеют высокие антибактериальные, противовоспалительные, десенсибилизирующие и восстанавливающие характеристики.
2. При диагностике апикальной гранулёмы и апикальной кисты конусно-лучевая компьютерная томография позволяет провести дифференциальную диагностику.
3. Разработанная модель для определения циклической прочности вращающихся механических инструментов под различным углом изгиба позволяет определить порог циклической нагрузки никель-титановых вращающихся файлов.

4. Эффективность использования вращающихся никель-титановых файлов обратно пропорциональна выраженности изгиба корневого канала зуба.

5. Заполнение макро-, микроканалов и дентинных канальцев корня зуба временной лечебной пастой с помощью системы EndoActivator® позволяет предупредить возникновение осложнений эндодонтического лечения в раннем периоде.

6. Разработанный протокол эндодонтического лечения деструктивных форм хронического периодонтита позволяет предупредить возникновение осложнений в отдаленном периоде.

Степень достоверности и апробация результатов исследования. Достоверность полученных результатов аргументирована исследуемым материалом с использованием соответствующих цели и поставленным задачам современных методов исследования.

Основные положения диссертационного исследования доложены и обсуждены на конференциях: стоматологической конференции «Дни 3М в Краснодаре» (г. Краснодар 2012), Всероссийской научно-практической конференции «Совершенствование непрерывного стоматологического образования. Проблемы и перспективы» (г. Краснодар, 2013), 11-й Всероссийском стоматологическом форуме Дентал-Ревю 2014 «Образование, наука и практика в стоматологии» (г. Москва, 2014), симпозиуме «Эндодонтия XXI века», посвящённой 130-летию А.И. Евдокимова (г. Москва, 2014), V Южном стоматологическом конгрессе (г. Краснодар, 2014), V международной научно-практической конференции «Достижения и проблемы современной науки» (г. Санкт-Петербург, 2016), Всероссийской стоматологической конференции «Современные тенденции в стоматологии» (г. Краснодар, 2016), Всероссийской стоматологической научно-практической конференции «Современные технологии лечения в реставрационной стоматологии» (г. Краснодар, 2018).

Апробация диссертации проведена на совместном заседании сотрудников кафедр терапевтической, хирургической, ортопедической, стоматологии ФПК и ППС, пропедевтики и профилактики стоматологических заболеваний, кафедры детской стоматологии ФГБОУ ВО КубГМУ Минздрава России.

Внедрение результатов исследований. Материалы диссертационной работы используются в учебном процессе, при повышении квалификации врачей на стоматологических кафедрах ФГБОУ ВО КубГМУ Минздрава России, ФГБОУ ВО СтГМУ Минздрава России. Результаты диссертационной работы апробированы и используются в клинической практике муниципальных, федеральных и негосударственных учреждений, а именно: в стоматологической поликлинике ФГБОУ ВО КубГМУ Минздрава России, в стоматологических поликлиниках г. Москвы, г. Краснодара, г. Ставрополя, г. Майкопа (Республика Адыгея), г. Саранска (Республика Мордовия).

Публикации. Всего по материалам диссертации опубликовано 44 работы, в том числе 40 – в журналах, включенных в Перечень рецензируемых научных изданий или входящих в международные реферативные базы данных и системы цитирования, рекомендованных ВАК при Минобрнауки России для опубликования основных научных результатов диссертаций на соискание ученой степени кандидата наук, на соискание ученой степени доктора наук, и издания, приравненные к ним, из них 8 статей в изданиях Scopus и 6 патентов РФ.

Личный вклад соискателя. Соискателем проведён обзор научной литературы и патентно-информационный поиск по исследуемой теме. Также получено 6 патентов в изучаемой научной области. Сделан набор клинического материала для исследования, с участием 275 пациентов с ХВП, лечение которых проводилось с использованием заявленных паст. Пациентам были проведены дополнительные методы исследования, такие как: рентгенологические, клинические и статистические. Искусственно смоделированы клинические случаи ХВП у экспериментальных животных, на которых изучались лечебно-профилакическая, противовоспалительная, антибактериальная, восстановительная десенсибилизирующая активность, а также токсичность созданных паст. Полученные в ходе эксперимента результаты анализировались, статистически обрабатывались и заносились в структуру диссертации. Составлен и предложен алгоритм авторских паст. По данной тематике были опубликованы статьи, неоднократно представлены широкому научному стоматологическому сообществу. Степень авторского участия равна 95 %.

Объем и структура диссертации. Научная работа изложена на 392 страницах и включает в себя разделы: введение, обзор литературы, материалы и методы исследования, результаты исследования, заключение, выводы, клинические рекомендации, списки сокращений и литературы, а также приложения. В структуру диссертации включены 27 таблиц, 162 рисунка, 459 литературных источников, из которых отечественных – 258, и иностранных – 201.

ОСНОВНОЕ СОДЕРЖАНИЕ РАБОТЫ

Материалы и методы исследования. Для осуществления заявленных целей и задач выполнялся комплекс клинических и лабораторных методом исследования, и методов экспериментального моделирования, что позволило сделать ряд теоретических выводов. На основании этого подтверждается выбор разработанных паст (РПВП – 1 и РПВП – 2) для временного пломбирования и их использование в клинике с оговоренными практическими рекомендациями.

Материалы и методы изучения токсичности материалов. Экспериментальные исследования выполнены согласно правил лабораторной практики при проведении доклинических исследований в РФ (ГОСТ 3 51000.3-96 и ГОСТ Р 53434-2009), правил гуманного обращения с животными (Report of the AVMA Panel on Euthanasia JAVMA, 2001). Эксперименты разрешены этическим комитетом ФГБОУ ВО КубГМУ Минздрава России (протокол № 46 от 29.11.2016 г.).

Для определения степени токсичности, раздражающих свойств, противовоспалительной, восстанавливающей способности, лечебной эффективности РПВП – 1 и РПВП – 2 проводились исследования на экспериментальных животных −120 белых лабораторных крысах, на территории вивария Кубанского государственного медицинского университета.

Определение острой токсичности местно-раздражающего действия на неповрежденную кожу, использовали пасты РПВП – 1 и РПВП – 2 в опытах на 20 белых лабораторных крысах, которые были разделены на 3 группы – 1 контрольную и 2 основных, всего 30 особей (по 10 животных в каждой группе) возрастом 4 месяца, самцы, массой 320–350 г. В контрольной группе использовали вазелиновое масло Общества с ограниченной ответственность (ООО) «Тульская фармацевтическая фабрика». В опытных основных группах приме-

няли пасты РПВП – 1 и РПВП – 2 из расчета 250 мг/кг массы животного. Эти же животные участвовали в экспериментах по определению хронической токсичности при введении созданных материалов в желудок.

Под общей анестезией – препарата «Телазол» («Virbac», Франция) дозой 10–12 мг/кг массы тела, официального применяемым в ветеринарии, выполнялось экспериментальное исследование, в ходе которого животных помещали на лабораторный столик. При помощи одноразовой бритвы с латеральной поверхности бёдер удаляли волосяные покровы «окошки» размером по 5 см^2.

Через сутки в 1 и 2 основных группах втирали РПВП – 1 и РПВП – 2 из расчета 250 мг/кг массы животного. В группе контроля применяли вазелиновое масло. Реакцию кожи животных оценивали через 1, 3, 7 и 24 часа экспозиции. В последующие 14 дней через каждые сутки на кожные «окошки» наносили установленные дозы РПВП – 1 и РПВП – 2 в основных, а вазелиновое масло – в контрольной группах соответственно; реакцию кожных покровов регистрировали ежедневно.

Исследования хронической токсичности местно-раздражающего действия пасты на неповрежденную кожу, выполнены на белых лабораторных крысах возрастом 4 месяца, самцы, массой 320–350 г., которым в течение 1 месяца 1 раз в день, ежедневно, втирали пасты 2 основным группам пасты РПВП – 1 и РПВП – 2 в выбритые участки кожи «окошки» площадью 5 см^2. Ежедневная доза 250 мг на 1 кг массы. Контрольной группе лабораторным животным втирали в кожу вазелиновое масло ООО «Тульская фармацевтическая фабрика». В каждой группе находилось по 10 голов.

Оценку функционального состояния кожи во время эксперимента показывали в баллах исходя из проявлений степени эритемы. Выраженность эритемы устанавливали визуально и с помощью колориметрической линейки С.И. Суворова.

Для определения острой токсичности паст РПВП – 1 и РПВП – 2 в различных концентрациях вводили в желудок лабораторным животным – белым крысам, возрастом 4 месяца, самцы, массой 320–350 г. Лабораторные животные были распределены по 3 группы, 2 основные опытные и 1 контрольная, по 10 голов в каждой. Пасты основной группы РПВП – 1 и РПВП – 2 вводили животным в желудок с помощью атравматической металлической иглы в дозах 4000, 5000 и 6000 мг/кг.

При оценке хронической токсичности при введении в желудок созданных паст РПВП – 1 и РПВП – 2 для временного пломбирования корневых каналов использовали лабораторных животных – белых крыс возрастом 4 месяца, самцы, массой 320–350 г. Были созданы 2 основные группы паст РПВП – 1 и РПВП – 2, в количестве 10 голов в каждой группе, которым перорально с помощью металлического зонда ежедневно вводили в дозе 5000 мг/кг в течение 15 дней и контрольная группа, в количестве 10 голов, подобным образом перорально вводили дистиллированную воду.

Материалы и методы биохимических исследований. Исследования биохимических показателей крови изучаемых экспериментальных животных выполнялись на биохимическом автоматическом анализаторе CA-180 (Furuno Electric Co. Япония). Изучали следующие гематологические показатели: активность щелочной фосфатазы, общий белок, аланинтрансаминазы, аспартаттрансаминазы, суммарную протеолитическую активность. Гематологические иссле-

дования проводились на автоматическом гематологическом анализаторе Mythic-18 (Orphee, Швейцария).

Материалы и методы микробиологической части исследования. Определение антибактериальных свойств разработанных временных паст РПВП – 1 и РПВП – 2 для пломбирования корневого канала при лечение хронического верхушечного периодонтита в отношении Staphylococcus aureus штамм АТСС 25923, Staphylococcus aureus штамм АТСС 29213, Enterococcus faecalis штамм АТСС 29212 и смешанной микрофлоры взятой из корневого канала при хроническом верхушечном периодонтиты было исследовано in vitro на базе ГБУЗ «Специализированной клинической детской инфекционной больницы» Министерства здравоохранения Краснодарского края г. Краснодара.

Разработанные временные пасты приготавливали ex temporo, в качестве сравнения использовали следующие материалы: «Metapex» – паста гидроокиси кальция с йодоформом, производитель META BIOMED Co.,ЛТД (Республика Корея) и материал стоматологический на основе гидроокиси кальция ООО «НКФ Омега Дент».

Для оценки чувствительности бактерий применяли диффузионный метод и использовали агар Мюллера-Хинтона (МХА) производитель «Лабораториос КОНДА.С.А.» Испания, без дополнительных добавок. В исследовании применяли 1,2–1,5 % мясопептонный агар. Тест культуры выращивали в течение суток на сахарном мясопептонном бульоне, а затем делали посев в чашки Петри на Мюллер-Хинтон агар бактериальной петлей 2 мм. Исследуемые пасты и материалы сравнения наносили в исследуемую среду чашки Петри, предварительно разделённая на 4 квадранта, бактериальной петлей 2 мм. Чашки с культурами помещались в термостат «ТС-80м-2», с температурным режимом 37,0 ± 1,0 °С на 24 часа. Эффективность исследуемых образцов оценивали измерением диаметра (мм) задержки роста бактерий через 24 часа на темном фоне.

Микробиологические исследования чувствительности музейных штаммов микроорганизмов к препаратам противомикробного действия. При исследовании антимикробных свойств препаратов противомикробного действия в качестве тест-культуры использовались штаммы патогенных и условно-патогенных микроорганизмов, полученные из музея живых культур лаборатории общей микробиологии Ставропольского научно-исследовательского противочумного института (ФКУЗ СПИ Роспотребнадзора, Ставрополь) и музея живых культур кафедры микробиологии и вирусологии Ставропольского государственного медицинского университета. Для изучения выбраны как грамположительные, так и грамотрицательные бактерии, а также дрожжеподобные грибы рода Candida.

В качестве препаратов сравнения взяты следующие антибактериальные вещества: 0,5 % раствор этония, 2 % раствор хлоргексидина, 0,02 % раствор фурацилина. В качестве основного препарата исследования взята разработанная паста для временного пломбирования (РПВП – 1).

При определении антимикробной активности исследуемых средств использовали метод двукратных последовательных серийных разведений препаратов в жидкой питательной среде. Сначала навески указанных препаратов растворяли в стерильном растворе хлорида натрия с pH 7,4. К титрам ряда пробирок по 2 мл соответствующих жидких питательных сред (1 % МПБ, 1 % сахарный МПБ и среду Сабуро) вносили по 2 мл растворов препаратов известных

концентраций и выполняли двойные серийные разведения. Каждый ряд заканчивался контролем культуры и среды. В пробирки титруемого ряда вносили суточные культуры микроорганизмов (тест культуры) в количестве 100 тыс. микробных клеток на 1 мл среды с каждым исследуемым препаратом. Опытные и контрольные пробирки титрируемых рядов тщательно встряхивали, помещали в термостат и инкубировали при 37 ºС в течение 24 ч для бактериальной микрофлоры и при 28 ºС в течение 48 ч для грибковой. Подсчет результатов проводился через 20–24 часа с момента начала инкубации.

Опыты проводились трижды с каждой концентрацией препарата и исследуемой культурой микроорганизмов с целью получения достоверных результатов. По характеру роста тест-культур в титрируемых рядах с исследуемыми препаратами определяли их минимальные бактериостатические концентрации. Последнее разведение препарата, где не наблюдалось видимого роста культуры, принимали за минимальную бактериостатическую концентрацию (МБсК). Минимальной бактерицидной (МБцК) концентрацией препаратов считали то наибольшее разведение, при высеве из которого на соответствующую твердую питательную среду через 20–24 часа инкубации в термостате рост микроорганизмов отсутствовал.

Изучение антибактериального действия РПВП – 1 при повторном контакте с инфицированным материалом проводилась по вышеприведенной методике оценки антимикробной активности антисептических препаратов.

Материал и методы экспериментальной части исследования. Для характеристики развития ХВП и антимикробного действия антисептических препаратов в сравнительном аспекте смоделирована экспериментальная модель ХВП на крысах линии Вистар.

Эксперимент выполнен на 48 половозрелых белых крысах – самцах линии Вистар, массой 220–250 г. Все животные одного возраста содержались в стандартных условиях вивария на полноценной диете. Наблюдения за животными осуществлялось в течение 28 суток. Под тиопенталовым внутрибрюшным наркозом с соблюдением правил асептики и антисептики с помощью портативной бормашины шаровидным бором диаметром 2 мм в альвеолярном отростке нижней челюсти в проекции верхушек корней зубов (моляров) выполняли отверстия с повреждением тканей периодонта и цемента корней зубов. Все животные разделены на пять основных групп и одну контрольную.

К первой группе отнесены животные, у которых смоделирован периодонтит с дополнительным инфицированием S. aureus без применения антисептиков. Ко второй – экспериментальные животные смоделированным периодонтитом. Дополнительно инфицировали S. aureus и применяли в качестве антисептического средства РПВП – 1. В третьей группе исследовались животные с экспериментальным периодонтитом с дополнительным инфицированием S. aureus и применением 0,02 % раствора фурацилина. В четвертую группу включены крысы с экспериментальной моделью периодонтита с дополнительным инфицированием S. aureus и применением 2 % раствора хлоргексидина. Пятая группа представлена животными, у которых смоделировано развитие периодонтита с дополнительным инфицированием S. aureus и применением 0,5 % раствора этония. В качестве контрольной группы использовали крысы с экспериментальной моделью периодонтита без дополнительного инфицирования.

На 7, 10 и 14 сутки после создания экспериментального периодонтита проводили обработку раны соответствующим антисептическим препаратом в количестве 2 мл с помощью стерильного шприца. После выведения животных из эксперимента выделялись костные блоки, из которых изготовлялись гистопатологические препараты.

Удаленные костные блоки для фиксации погружали на 48 часов в 10 % раствор нейтрального забуференого формалина. После этого выполняли декальцинацию в Трилоне-Б. Далее осуществляли обезвоживание в батарее спиртов восходящей плотности, обработку в органических растворителях и заливку в парафин. Из парафиновых блоков делали гистологические срезы толщиной 5 мкм при помощи микротома МС-5. Полученные гистологические срезы после депарафинизации окрашивали гематоксилином и эозином и по Массону. Готовые препараты изучали в микроскопе OLYMPUS-1200 с фиксацией изображения срезов на цифровой фотокамере Olympus SP 550 UZ.

Материалы и методы электронно-микроскопического исследования. Микроскопический анализ проводили на следующих новых инструментах: «One Shape» (Micro-Mega France), «Wave one» (Dentsply Maillefer, Ballaiques, Switzerland) и «F 360» (Komet/Gebr.Brasseler, Lemgo) и прошедших одноразовый цикл обработки корневого канала при стандартном протоколе ирригации. Микроскопическое изучение образцов выполняли на растровом электронном микроскопе (РЭМ) JEOL JSM-7500F («Tokyo Boeki», Япония). Характеристики JEOL JSM-7500F: напряжение от 5 до 80 мВ, с разрешением 3.0 нм (30 кВ), 8.0 нм (3 кВ), 15.0 нм (1 кВ), увеличением от ×10 до 10000 (при 10 кВ и выше), при электрическом сдвиге изображения до ± 40 мкм, (WD = 7–8 мм), с сохранением полученных изображений в формате JPEG.

При микроскопическом анализе поверхности рабочей части инструмента объективно проводили оценку структуры, наличие выраженных трещин или лакун, сглаженность режущих граней, стираемость и затупление инструмента.

При микроскопическом анализе диффузии пасты на основе гидроокиси кальция в смеси с основным нитратом висмута в соотношении 1 : 0,02–0,05 в систему дентинных канальцев корня зуба проводили анализ на предмет глубины пенетрации пасты в режиме LEI – низкой электронной эмиссии и в режиме COMPO, контраст изображения в котором формируется отраженными электронами вследствие разницы средних атомных масс компонентов в областях. При микроскопическом анализе элементы с небольшой атомной массой (кальций) выглядят в виде темных образований, а элементы с большой атомной массой (висмут) – в виде светлых частиц.

Материалы и методы лабораторной части исследования. В экспериментальной модели на двух группах, по 20 зубов в каждой группе, изучали диффузию пасты на основе гидроокиси кальция в смеси с основным нитратом висмута в соотношении 1 : 0,02–0,05 в систему макро- и микроканалов корня зуба под действием аппарата EndoActivator® «Dentsply» – основная группа и контрольная группа – пломбирование корневого канала традиционным методом пломбирования с помощью каналонаполнителя, рентгенологический контроль проводили при помощи радиовизиографа «Schick Technologies Inc» (США) и рентгенаппарата «Satelec X-Mind» Франция с анодным напряжение 70 (кВ), с фокусным расстоянием 31 (см), время экспозиции 0,01–0,03 секунды. На каждом зубе

проводили сравнение двух методов обтурации пасты на основе гидроокиси кальция «Кальцетин» ООО «ТехноДент» в смеси с основным нитратом висмута в соотношении 1 : 0,02–0,05 – под воздействием аппарата EndoActivator® «Dentsply» и традиционного заполнения корневого канала зуба с помощью каналонаполнителя. Извлечения временной пасты из корневых каналов зуба, для повторного исследования, проводили с помощью механической и медикаментозной обработки растворами гипохлорита натрия 5,25 % и 20 % раствором ЭДТА с рентгенологическим контролем на предмет остатков материала в корневом канале при помощи радиовизиографа «Schick Technologies Inc» (США).

Материалы и методы клинико-лабораторной части исследования оптических показателей конусно-лучевой компьютерной томографии и эксцизионной биопсии в дифференциальной диагностике деструктивных форм хронического периодонтита. Клинико-лабораторный этап исследования, проведён у 30 пациентов, с диагнозом хронический апикальный периодонтит, у данных пациентов, по медицинским показаниям, были удалены зубы с предварительным исследованием КЛКТ. Исследования проводилось на базе стоматологической поликлинике ФГБОУ ВО КубГМУ Минздрава России и ГБУЗ Краевая клиническая стоматологическая поликлиника министерства здравоохранения Краснодарского края. Удалённые зубы, биоматериал в количестве 30, отбирались таким образом, чтобы после экстирпации зуба периапикальные ткани в области апикальной части зуба были сохранены для проведения эксцизионной биопсии. Гистологические исследования выполнены на базе ГБУЗ «Детская краевая клиническая больница» министерства здравоохранения Краснодарского края.

Основной задачей данного исследования составляло изучение патоморфологических изменений периапикальных поражений при ХВП в сравнении с данными оптической плотности градации оттенков серого при КЛКТ на аппарате Planmeca ProMax 3D Max производства «Planmeca» (Финляндия) с напряжением на трубке 90 кВ, ток 12 мА, время экспозиции от 12,00 до 13,00 секунд с разрешением 200 мкм для дифференциальной диагностики корневой кисты и периапикальной гранулемы

Материалы и методы клинико-лабораторной части исследования изучения циклической прочности вращающихся NiTi эндодонтических инструментов. Для исследования циклической усталости инструментов «One Shape» (Micro-Mega France), «Wave one» (Dentsply Maillefer, Ballaiques, Switzerland) и «F 360» (Komet/Gebr.Brasseler, Lemgo, Germany) использовалась стоматологическая модель, защищённая патентом на полезную модель РФ № 169763 – корневой канал из нержавеющей стали с углом искривления 60° и общей длиной 30 мм, плотно прикреплённый к деревянному полотну, в каждой группе исследовалось по 10 инструментов.

Все инструменты устанавливались в эндодонтический наконечник и вводились в стальной канал фантома на длину 22 мм. Вращение инструментов производилось до момента их перелома; время до момента перелома визуально фиксировалось при помощи 1/10 секунды электронного секундомера «Интеграл ЧС-01» следующим целым числом. Средние значения и стандартные отклонения показателей времени до момента перелома рассчитывались для каждого инструмента в секундах.

В клинических условиях при эндодонтическом лечении больных с диагнозом по МКБ 10: К04.0 пульпит и К04.5 хронический апикальный периодонтит пролечено – 90 больных из них 58 (64,4 %) женщин 32 (35,6 %) мужчин, всего было вылечено 110 зубов, на верхней челюсти 60 и 50 на нижней челюсти. Запломбировано 226 корневых каналов зуба, при этом в основной группе (45 больных, 112 каналов) предварительно измеряли угол изгиба корневого канала по методу S. Schneider с целью применения полученных результатов изучения циклической прочности вращающихся никель-титановых эндодонтических инструментов, в контрольной группе 45 больных, 114 каналов эндодонтическое лечение проводили традиционно без предварительного измерения изгиба корневого канала по методу S. Schneider.

Материалы и методы клинической части исследования. Клинические исследования выполнялись в период 2010–2018 гг. на базе кафедры терапевтической стоматологии и стоматологической поликлиники ФГБОУ ПО КубГМУ Минздрава России. Вылечено всего 275 больных, сформированы 3 группы: основная пасты РПВП – 1 (90 больных), РПВП – 2 (90 больных), всего 180 больных, контрольная – 50 больных и группа сравнения – 45 больных. Основная группа состояла из двух подгрупп по 90 больных в каждой. Лечение пациентов всех групп осуществлялось с диагнозом «хронический гранулирующий периодонтит», «хронический гранулематозный периодонтит» и «хронический верхушечный периодонтит» в стадии обострения. Диагноз ставили на основании клинических данных и данных рентгенологического обследования. Для лечения больных в основной группе использовали созданные и запатентованные временные лечебные пасты РПВП – 1, РПВП – 2, которые подготавливали ex tempore на предметном стекле перед использованием по заданной рецептуре.

Разработанные пасты изготавливали в аптеках, имеющих рецептурно-производственный отдел в соответствии с п. 5 ст. 13 о «Государственной регистрации лекарственных препаратов» и ст. 56. об «Изготовлении и отпуске лекарственных препаратов» Федерального закона № 61-ФЗ от 12.04.2010 (ред. от 14.12.2015) «Об обращении лекарственных средств».

Для лечения больных в контрольной группе использовали традиционно применяемый материал в виде готовой к применению рентгеноконтсрастной пасты, содержащей гидроокись кальция для временного пломбирования корневых каналов зубов «Metapex» – паста гидроокиси кальция с йодоформом, производитель: META BIOMED Co.,ЛТД (Республика Корея). В группе сравнения применяли стоматологический материал на основе гидроокиси кальция «Кальсепт» ООО «НКФ Омега Дент» для временного пломбирования корневых каналов зубов.

Все пациенты, принимавшие участие в данном научном исследовании были проинформированы и давали письменное добровольное согласие на его проведение.

Материал и методы рентгенологического исследования. Прицельная дентальная рентгенография выполнялась на рентгенаппарате «Satelec X-Mind» производства Франция с анодным напряжение 70 (кВ) (рисунок 4), с фокусным расстоянием от 3 до 20 см (см), время экспозиции 0,16–0,35 секунды и радиовизиографа «Schick Technologies Inc» производства США. Конусно-лучевая компьютерная томографии (КЛКТ) выполнялась на аппарате Planmeca ProMax 3D Max производства «Planmeca Oy» (Финляндия), с напряжением на трубке 90 kV, с временем экспозиции – от 12,00 до 13,00 секунд, с разрешением 200 мкм.

Материал и методы статистического анализа. Для выявления достоверности результатов, полученные данные были подвергнуты статистической обработке. Для сопоставления двух, трех или более эмпирических распределений одного и того же признака использовали непараметрические методы, альтернативные параметрическому критерию Стьюдента: W – критерий Уилкоксона, $\chi 2$ – критерий Пирсона, U-критерий Манна-Уитни, а также коэффициент ранговой корреляции Спирмена. При анализе клинических данных применяли однофакторный (фактор времени) дисперсионный анализ. Во всех четырех группах сравнения влияние фактора времени (сроки наблюдения) осуществляли по критерию Фишера.

РЕЗУЛЬТАТЫ СОБСТВЕННЫХ ИССЛЕДОВАНИЙ

В диссертационной работе нами решалась задача разработки новых методов и средств, путём разработки алгоритма действий, направленных на повышение эффективности диагностики и лечения деструктивных форм хронического периодонтита.

В ходе выполнения диссертационного исследования на основе лабораторных, токсико-гигиенических и экспериментальных исследований нами разработаны оригинальные составы паст для временного пломбирования корневых каналов при лечении деструктивных форм хронического периодонтита РПВП – 1, патент РФ на изобретение № 2617469 и РПВП – 2 патент РФ на изобретение № 2618424.

РПВП – 1 содержит следующие компоненты при соотношении масс %: гидроксид кальция 40,0, ципрофлоксацин 10,0, миноциклин 10,0 метронидазол 10,0, стерильная вода остальное.

РПВП – 2 содержит следующие компоненты при соотношении масс %: гидроксид кальция 40,0, ципрофлоксацин 10,0, миноциклин 10,0, метронидазол 10,0, 2 % раствор хлоргексидина биглюконата остальное.

По результатам микробиологического исследования РПВП – 1, в сравнении с материалом «Кальсепт» и «Metapex», показала статистически значимую эффективность антисептического действия по отношению к Staphylococcus aureus штамм АТСС 25923 через 24 часа инкубации ($p < 0,01$) (рисунок 1).

По отношению к Staphylococcus aureus штамм АТСС 29213 через 24 часа инкубации РПВП – 1 показала более эффективную активность антисептического действия, статистически значимую в сравнении с материалом «Кальсепт» ($p < 0,01$), с материалом «Metapex» статистически значимого отличия ($p > 0,05$) не показала (рисунок 1).

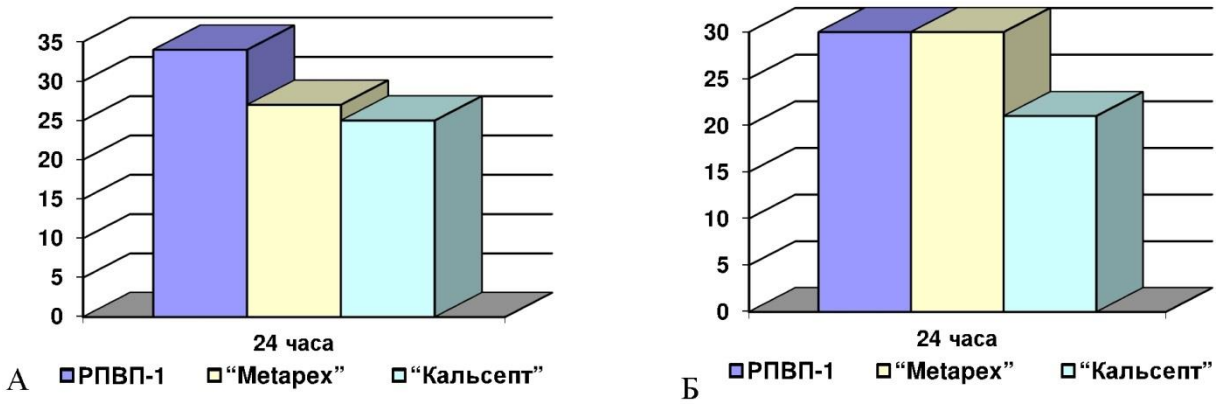

Рисунок 1 – Средний диаметр зон задержки роста микроорганизмов (мм):
А – Staphylococcus aureus штамм АТСС 25923; Б – Staphylococcus aureus штамм АТСС 29213

По отношению к Enterococcus faecalis штамм АТСС 29212 через 24 часа инкубации РПВП – 1 показала эффективную активность антисептического действия, с материалом «Metapex» и «Кальсепт» статистически значимого отличия ($p > 0,05$) не показала (рисунок 2).

По отношению к смешанной микрофлоре корневого канала через 24 часа инкубации РПВП – 1 показала более эффективную активность антисептического действия, статистически значимую в сравнении с материалом «Metapex» и «Кальсепт» ($p < 0,01$) (рисунок 2).

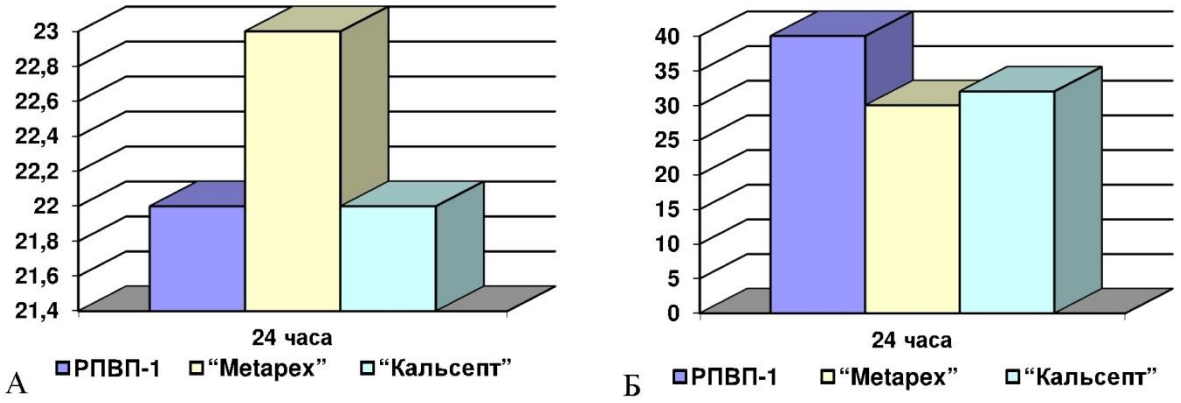

Рисунок 2 – Средний диаметр зон задержки роста микроорганизмов (мм):
А – Enterococcus faecalis штамм АТСС 29212; Б – Смешанная микрофлора корневого канала

По результатам микробиологического исследования РПВП – 2, в сравнении с материалом «Metapex» и «Кальсепт», показала статистически значимую эффективность антисептического действия по отношению к Staphylococcus aureus штамм АТСС 25923 через 24 часа инкубации ($p < 0,01$) (рисунок 3).

По отношению к Staphylococcus aureus штамм АТСС 29213 через 24 часа инкубации РПВП – 2 показала более эффективную активность антисептического действия, статистически значимую в сравнении с материалом «Кальсепт» ($p < 0,01$), с материалом «Metapex» статистически значимого отличия ($p > 0,05$) не показала (рисунок 3).

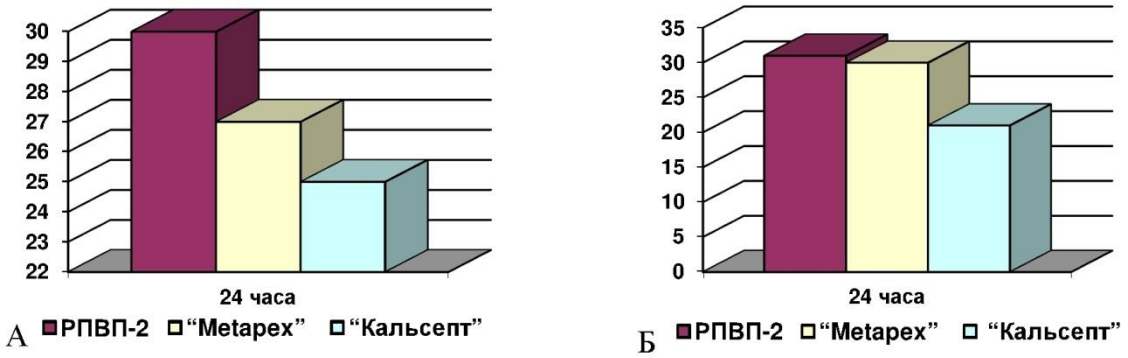

Рисунок 3 – Средний диаметр зон задержки роста микроорганизмов (мм):
А – Staphylococcus aureus штамм АТСС 25923; Б – Staphylococcus aureus штамм АТСС 29213

По отношению к Enterococcus faecalis штамм АТСС 29212 через 24 часа инкубации РПВП – 2 показала более эффективную активность антисептического действия в сравнении с материалом «Metapex» и «Кальсепт», при этом показатели отличия от материалов сравнения статистически значимы ($p < 0,01$) (рисунок 4).

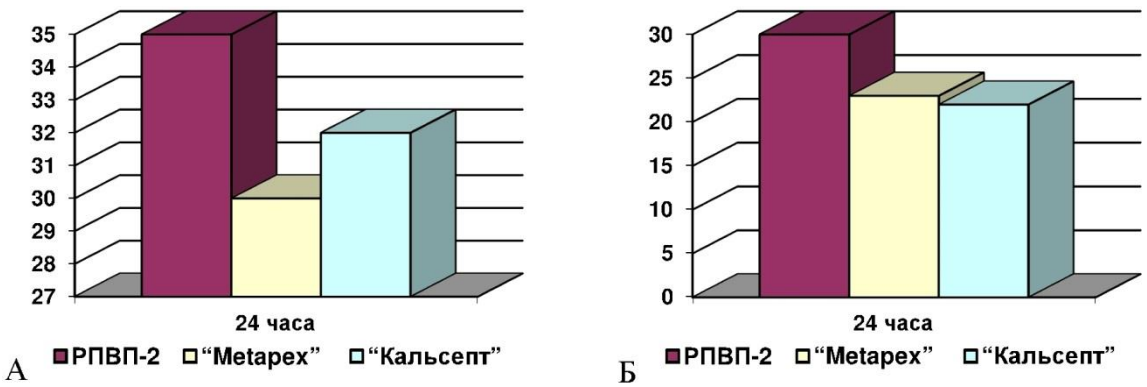

Рисунок 4 – Средний диаметр зон задержки роста микроорганизмов (мм):
А – Enterococcus faecalis штамм АТСС 29212; Б – Смешанная микрофлора корневого канала

По отношению к смешанной микрофлоре корневого канала через 24 часа инкубации РПВП – 2 показала более эффективную активность антисептического действия, статистически значимую в сравнении с материалом «Metapex» и «Кальсепт» ($p < 0,01$) (рисунок 4).

Результаты токсикологических исследований созданных паст РПВП – 1 и РПВП – 2 для временного пломбирования корневых каналов зубов при лечении деструктивных форм хронического периодонтита в эксперименте на животных показали отсутствие токсического эффекта при определении острой и хронической токсичности местно-раздражающего действия на неповрежденную кожу лабораторных белых крыс.

При изучении острой токсичности паст РПВП – 1 и РПВП – 2 во введении в желудок белым лабораторным крысам клинической картины отравления и гибели животных не наблюдалось, а $ЛД_{50}$ паст РПВП – 1 и РПВП – 2 составляет более 6000 мг/кг.

Результаты исследования хронической токсичности созданных паст РПВП – 1 и РПВП – 2 оценивали при введении в желудок животных. Анализ токсичности исследовали по результатам макроскопических и микроскопических изменениях внутренних органов, изучения массы животных в период проведённого эксперимента, массе слюнных желез, морфологическое изучение периферической крови. При макроскопическом анализе, внутренних органов экспериментальных животных, изменений у животных опытных и контрольной групп не выявлено.

Достоверные различия в изучаемых показателях экспериментальных животных опытных и контрольной групп при изучении данных показателях отсутствовали (таблица 1, 2).

Гистоморфологический анализ паренхиматозных органов не показали наличия токсического действия РПВП – 1 РПВП – 2 на организм экспериментального животного, что подтверждено результатами исследования прироста массы животных, относительной массы слюнных желез, морфологическими и биохимическими данными периферической крови.

Таким образом, согласно «Классификации опасности веществ по степени воздействия на организм», которая входит в ГОСТ 12.1.007-76, пасты РПВП – 1 и РПВП – 2 при введении в желудок относится к 4 классу малоопасных веществ.

Таблица 1 – Показатели макроскопических, микроскопических, гематологических изменений (M ± m)

показатель	Группы экспериментальных животных		
	контрольная (n = 10)	опытные	
		РПВП – 1 (n = 10)	РПВП – 2 (n = 10)
Прирост массы животного (г)	162,5 ± 11,7	168,8 ± 8,7	175,4 ± 14,7
Масса околоушных слюнных желез (%) к общей массе	0,145 ± 0,008	0,143 ± 0,005	0,177 ± 0,002
Масса подчелюстных слюнных желез (%) к общей массе	0,162 ± 0,008	0,164 ± 0,009	0,162 ± 0,005
Масса подъязычных слюнных желез (%) к общей массе	0,043 ± 0,004	0,043 ± 0,007	0,039 ± 0,003
Содержание гемоглобина (усл. ед.)	14,5 ± 0,6	16,50 ± 0,46	17,20 ± 0,46
Количество лейкоцитов (×103/мл)	14,0 ± 1,8	12,6 ± 3,2	13,7 ± 2,5
Количество эритроцитов (×106/мл)	6,45 ± 0,41	7,36 ± 0,67	6,45 ± 0,82

Таблица 2 – Показатели биохимических изменений (M ± m)

Показатель	Группы экспериментальных животных		
	контрольная (n = 10)	опытные	
		РПВП – 1 (n = 10)	РПВП – 2 (n = 10)
Содержание белка (г/л)	61,0 ± 4,2	69,0 ± 5,3	67,0 ± 2,6
Суммарная протеолитическая активность (ед. акт.)	0,126 ± 0,008	0,125 ± 0,008	0,118 ± 0,006
Аланинтрансаминаза (ед. акт.)	17,30 ± 1,64	19,20 ± 0,52	17,40 ± 0,62
Аспартаттрансаминаза (ед. акт.)	23,60 ± 0,44	24,10 ± 0,72	24,20 ± 0,48
Щелочная фосфатаза (ед. акт.)	432 ± 68	526 ± 42	522 ± 34

При определении видовой принадлежности микроорганизмов корневых каналов у больных различными формами хронического верхушечного периодонтита, бактериологическими и микробиологическими методами выделено и идентифицировано 79 штаммов различных видов грамположительных и грамотрицательных бактерий и грибов. Родовая принадлежность, к которым принадлежали выделенные от больных ХВП микроорганизмы, а также количество выделенных в них штаммов микроорганизмов приведены на рисунке 5.

Как следует из приведенных на рисунке 5 данных, среди выделенных штаммов наибольшую долю составляли представители родов Staphylococcus и Streptococcus (по 30 и 29 штаммов соответственно). Другим выделенным родам принадлежало лишь по 2–5 штаммов микроорганизмов. Так, среди бактерий выделено и идентифицировано 5 штаммов Escherichia coli, 3 штамма Neisseria flava, 2 штаммы Corinebacterium xerisis. Также нами выделено 5 штаммов дрожжеподобных грибов рода Candida, а именно Candida albicans. Среди выделенных представителей рода Streptococcus (рисунок 6) наибольшую долю составляли штаммы Streptococcus viridans (23 штамма), значительно меньше выделено штаммов Streptococcus faecalis (только 7 штаммов).

Таким образом, среди микроорганизмов, выделенных из корневых каналов у больных с различными формами ХВП, наибольшую долю составляют штаммы Streptococcus viridans (23 штаммы), Staphylococcus epidermidis и Staphylococcus aureus (по 17 и 13 штаммов соответственно). Другие выделенные

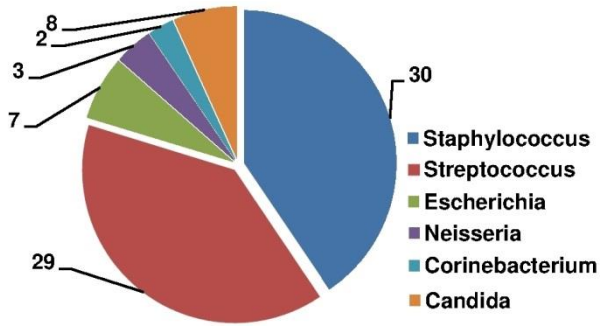

Рисунок 5 – Родовая принадлежность и количество штаммов микроорганизмов, выделенных у больных хроническим верхушечным периодонтитом

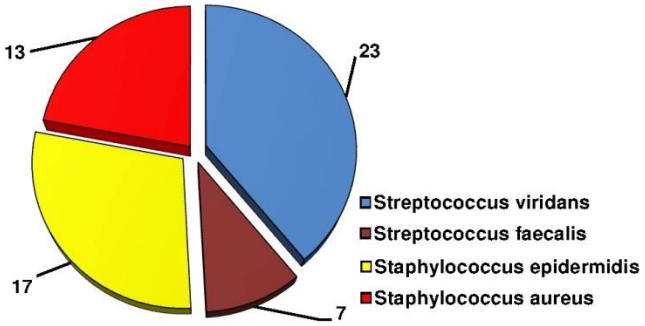

Рисунок 6 – Количество штаммов грамположительных кокков выделенных у больных хроническим верхушечным периодонтитом

виды микроорганизмов были представлены лишь 2–6 штаммами. Следует также обратить внимание на то, что монокультуры патогенных кокков выделяли у 60,4 % больных ХВП. Золотистые стафилококки составили 39,5 % от количества обследованных или 44,6 % от общего количества выделенных штаммов стафилококков. Гноеродные стрептококки (S. pyogenes) составили 20,9 % и 24,99 %. Следует отметить, что патогенные стафилококки во многих случаях (18,6 %) входили в состав микробных ассоциаций, а стрептококки ассоциировали в 11,6 % в смеси с эпидермальными стафилококками (16,2 %), гемолитическими вариантами кишечных палочек (13,9 %), патогенными грибами рода Candida (9,3 %) и другими неферментирующими грамотрицательными бактериями.

Результаты исследования антимикробных свойств препаратов противомикробного действия приведены в таблице 3.

Таблица 3 – Антимикробная активность лекарственных форм исследуемых препаратов в отношении штаммов культур микроорганизмов, выделенных у больных с хроническим верхушечным периодонтитом (мкг/мл)

№ п/п	Штаммы микроорганизмов, выделенных у больных с ХВП	Минимальные бактериостатические концентрации антисептических лекарственных средств мкг/мл			
		РПВП-1	Этоний	Фурацилин	Хлоргексидин
1	Streptococcus viridans	0,16–3,0	0,62–10,0	87,5–170,0	3,12–12,5
2	Staphylococcus epidermidis	0,75–3,0	1,25–5,0	43,75–87,5	6,25–12,5
3	Staphylococcus aureus	0,75–1,5	1,25–5,0	87,5–175,0	6,25–12,5
4	Streptococcus faecalis	0,75–1,5	0,62–5,0	175,0–350,0	3,12–6,25
5	Candida albicans	0,75–1,5	1,25–2,5	175,0–350,0	3,12–6,25
6	Escherichia coli	1,5–3,0	2,5–5,0	175,0–350,0	6,25–12,5
7	Neisseria flava	0,75–1,5	0,62–1,25	175,0–350,0	6,25–12,5
8	Corinebacterium xerisis	0,32 -0,75	1,25–2,5	87,5–175,0	3,12–6,25

Самая высокая антимикробная активность и широкий спектр действия обнаружена у созданной пасты для временного пломбирования корневых каналов зубов (РПВП – 1). Концентрация препарата в соответствующих питательных средах в пределах 0,16–3,0 мкг/мл позволяла останавливать рост и развитие всех изучаемых штаммов свежевыделенных культур микроорганизмов. Среднее значение минимальных бактериостатических концентраций РПВП – 1 в отношении 79 штаммов различных родов и видов культур микроорганизмов находилось в пределах от 0,717 до 1,97 мкг/мл. В меньшей степени антимик-

робное действие проявил 0,5 % раствор этония. Минимальные бактериостатические концентрации этого препарата в отношении штаммов культур микроорганизмов, выделенных от больных ХВП, находились в пределах от 0,62 до 10,0 мкг/мл. Еще меньшие величины минимальных бактериостатических концентраций хлоргексидина – они находились в пределах от 3,12 до 12,5 мкг/мл.

Результаты изучения чувствительности музейных штаммов микроорганизмов к препаратам противомикробного действия приведены в таблице 4.

Таблица 4 – Антимикробная активность исследуемых препаратов (мкг/мл)

Исследуемые препараты	S.aureus 209		E.coli ATCC 25922		C.albicans ATCC 885-653	
	МИК	МБцК	МИК	МБцК	МФсК	МФцК
Фурацилин	1,25	5,0	2,5	5,0	1,25	2,5
РПВП-1	0,24	1,5	1,5	3,0	0,75	1,5
Хлоргексидин	6,25	12,5	6,25	12,5	3,12	6,25
Этоний	0,24	3,9	3,9	15,6	3,9	7,8

Примечание: МИК – минимальная ингибирующая концентрация; МБцК – минимальная бактерицидная концентрация.

Наибольшую антибактериальную активность в отношении музейного штамма золотистого стафилококка проявили РПВП – 1 и этоний – их минимальные бактериостатические и бактерицидные концентрации составили 0,24 и 1,5 мкг/мл и 0,24 и 3,9 мкг/мл соответственно.

Сравнительная характеристика эффективности лечения хронического верхушечного периодонтита с применением различных препаратов противомикробного действия в условиях эксперимента показало, что при обзорном микроскопическом исследовании гистологического материала во всех изученных морфологических препаратах наблюдаются разнонаправленные изменения в костной ткани и периодонте. Существенной выявленной особенностью является выраженность воспалительных реакций, поскольку при определенных условиях воспалительно-репаративная реакция может перейти в хронический патологический процесс (ХПП). Для характеристики развития ХПП и антимикробного действия антисептических препаратов в сравнительном аспекте смоделирован экспериментальный периодонтит на крысах линии Вистар. Эксперимент проведен на 48 крысах, разделенных на пять основных групп и одну контрольную, соответственно сериям эксперимента.

Контрольная группа (экспериментальная модель периодонтита без дополнительного инфицирования). При исследовании гистологических препаратов в околокорневой оболочке контрольной группы наблюдалось полнокровие, кровоизлияния, отек интерстициальной ткани, воспалительная инфильтрация, которая локализовалась преимущественно вокруг кровеносных сосудов, с накоплением полиморфноядерных лейкоцитов, лимфоидных клеток, макрофагов. Ранее часто отмечалась остеокластная резорбция костной ткани, иногда наблюдались явления мелкоочаговой деструкции цемента корня зуба (рисунок 7).

Первая группа (экспериментальная модель периодонтита с дополнительным инфицированием S. aureus без применения антисептиков).

При исследовании гистологических препаратов в этой серии эксперимента отмечались более выраженные, чем в контрольной группе, признаки воспа-

ления. Они проявлялись не только более интенсивным отеком, диапедезными кровоизлияниями и лимфоцитарной инфильтрацией, но и тем, что воспаление имело преимущественно гнойный характер с образованием микроабсцессов, особенно вокруг верхушки корня зуба. Ткани периодонта очагово отслаивались от поверхности цемента (рисунок 8).

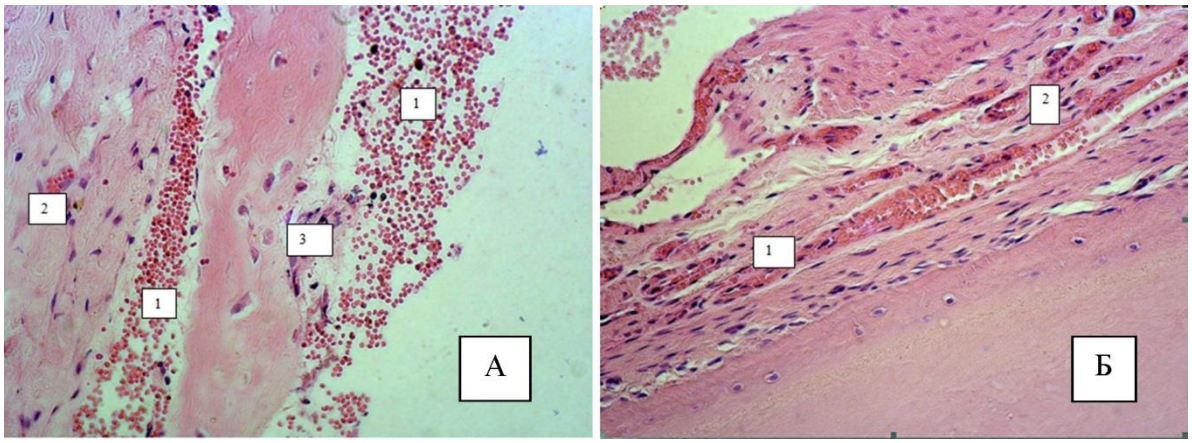

Рисунок 7 – Микропрепарат. Экспериментальный периодонтит (контрольная группа), окраска гематоксилином и эозином. Об.20. Ок.10: А – Кровоизлияния в перицементной зоне (1), полнокровие кровеносных сосудов (2), очаговая деструкция цемента (3); Б – Кровоизлияния в перицементной зоне (1), полнокровие кровеносных сосудов (2)

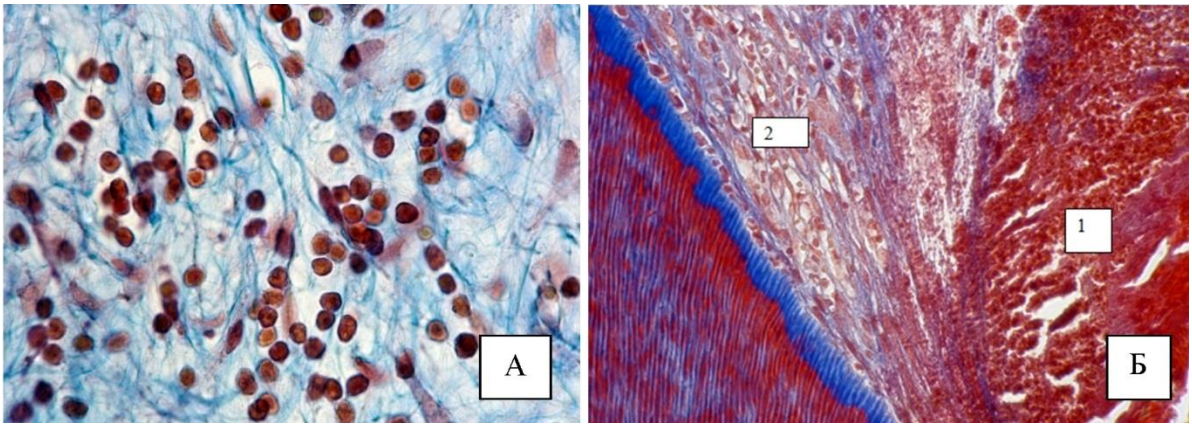

Рисунок 8 – Микропрепараты. Экспериментальный периодонтит (первая группа). Окраска по Массону: А – Лимфоцитарная инфильтрация. Об.100. Ок.10; Б – Фрагмент микроабсцесса (1) вокруг корня зуба (2). Об. 20. Ок.10

Вторая группа (экспериментальная модель периодонтита с дополнительным инфицированием S. aureus с применением РПВП – 1).

При исследовании гистологических препаратов у экспериментальных животных, в отличие от первой группы, не обнаружено некротических участков с колониями микробов и абсцессов. Воспалительный процесс распространялся преимущественно на периодонт, являясь при этом умеренно выраженным. В слизистой оболочке воспалительных изменений не выявлено, хотя наблюдались признаки полнокровия микроциркуляторного русла и отечности. В цементе корня зуба и костной ткани альвеолярного отростка наблюдались явления слабовыраженной умеренной резорбции. Также имели место очаговые разрастания грануляционной ткани (рисунок 9).

Третья группа (экспериментальная модель периодонтита с дополнительным инфицированием S. aureus с применением фурацилина).

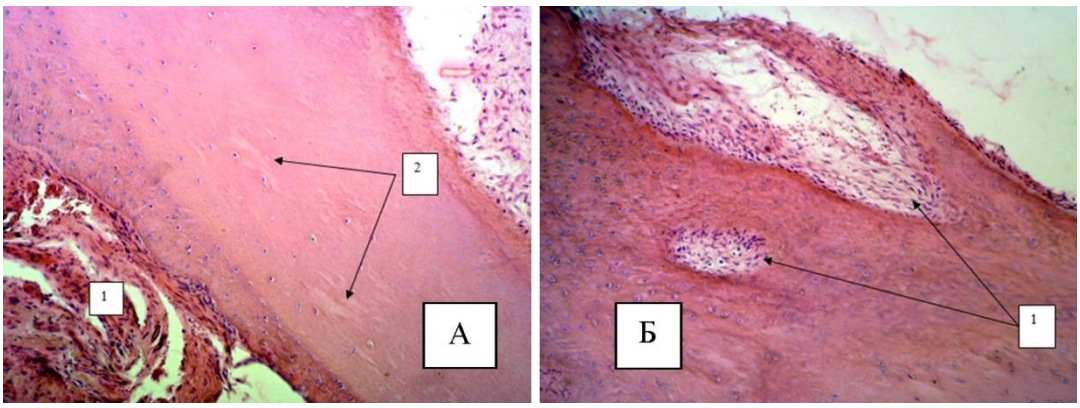

Рисунок 9 – Микропрепараты. Экспериментальный периодонтит (вторая группа). Окраска гематоксилином и эозином: А – Умеренно выраженное воспаление периодонта с полнокровием микроциркуляторного русла. Явления слабовыраженной умеренной резорбции (1) в цементе корня зуба (2). Об. 10. Ок.10;
Б – Очаговые разрастания грануляционной ткани (1). Об. 20. Ок.10

При исследовании гистологических препаратов животных третьей группы установлено, что воспаление в периодонте имело очаговый характер с преимущественным поражением периваскулярних зон (рисунок 10). При этом наблюдались участки распада тканей слизистой оболочки в среднем количестве 25 % объема ткани и/или значительные очаги некроза с гнойным воспалением и колониями микробов, но их объем уменьшался на 25 % по сравнению с препаратами первой группы. Следует также отметить присутствие выраженного воспалительного процесса в слизистой оболочке десен с густой инфильтрацией клеток лимфоидного типа, полиморфноядерных лейкоцитов и макрофагов с выраженным полнокровием микроциркуляторного русла, стазом крови и сладжированием эритроцитов (сладж-феномен, слипание). Наблюдалась резорбция костной ткани в среднем на 5 % ее объема. В глубоких слоях слизистой оболочки найдены очаги молодой грануляционной ткани.

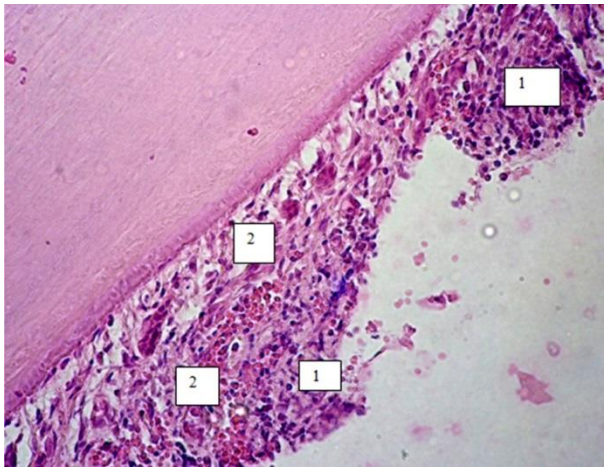

Рисунок 10 – Микропрепарат. Экспериментальный периодонтит (третья серия). Зоны накопления лейкоцитов (1). Гиперемия, кровоизлияния и дезорганизация ткани периодонта (2). Окраска гематоксилином и эозином. Об. 10. Ок.10

Четвертая группа (экспериментальная модель периодонтита с дополнительным инфицированием S. aureus с применением хлоргексидина).

При исследовании гистологических препаратов четвертой серии установлено, что в различных участках периодонта воспаление носило неодинаковый ха-

рактер. В одних местах отмечались очаги со слабо выраженным воспалением, разрастанием сосудов микроциркуляторного русла путем почкования и эпителиальных тяжей для формирования островков Малассе. В других местах находились большие очаги некроза слизистой оболочки в среднем количестве 8 % объема ткани со значительными колониями микробов, но их объем уменьшался на 40 % по сравнению с первой серией, отмечалась ее отечность. Наблюдалась резорбция костной ткани в среднем на 12 % от ее объема. Грануляционной ткани в слизистой оболочке не выявлено. В цементе корня зуба и костной ткани альвеолярного отростка явлений выраженной резорбции не наблюдалось (рисунок 11).

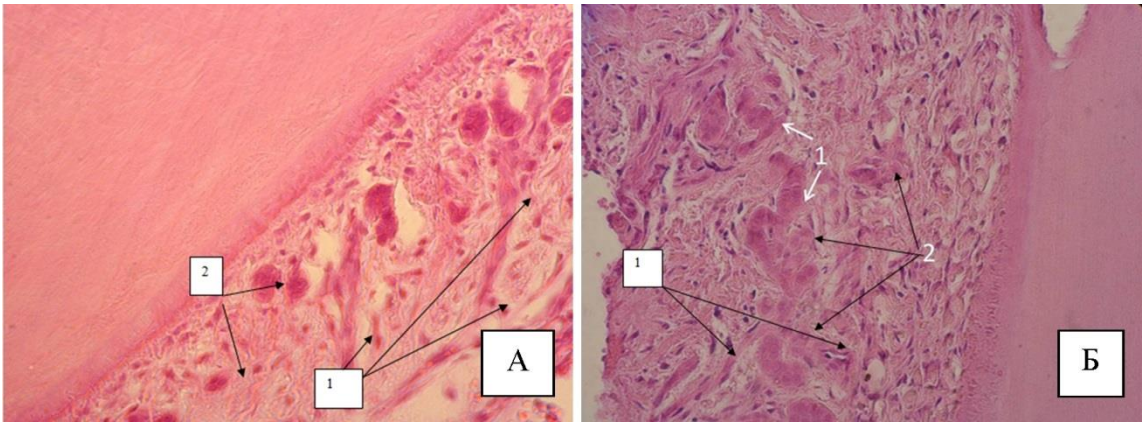

Рисунок 11 – Микропрепараты. Экспериментальный периодонтит (четвертая серия). Окраска гематоксилином и эозином. Об. 20. Ок.10: А – Разрастание сосудов микроциркуляторного русла (1). Эпителиальные тяжи островков Малассе (2); Б – Разрастание сосудов микроциркуляторного русла (1). Эпителиальные тяжи островков Малассе (2)

Пятая группа (экспериментальная модель периодонтита с дополнительным инфицированием S. aureus с применением этония).

При исследовании гистологических препаратов животных пятой группы участков с некротическими изменениями и абсцессами не выявлено. Воспалительный процесс преимущественно распространяется на периодонт и проявляется умеренным накоплением лейкоцитов и отеком без существенных воспалительных изменений в слизистой оболочке. Также имели место разрастания грануляционной ткани, которая была менее зрелой, чем в препаратах второй серии (РПВП – 1). В цементе корня зуба и костной ткани альвеолярного отростка не наблюдалось явлений резорбции (рисунок 12).

Таким образом, при применении РПВП – 1 и этония полностью исчезали колонии микробов, воспаление слизистой оболочки носило серозный характер, оно проявляло себя только полнокровием микроциркуляторного русла и отеком интерстициальной стромы, а некроза и нагноения слизистой оболочки, а также резорбции костной ткани не выявлено. В то же время, при других сериях эксперимента колонии микробов оставались, но их объем уменьшался на 40,3 % при применении хлоргексидина и на 25,4 % при применении фурацилина по сравнению с первой серией. Воспаление носило деструктивный характер, в частности, оставалось нагнаивание и некроз слизистой оболочки в среднем количестве 8,7 % объема ткани при применении хлоргексидина и 25,9 % при применении фурацилина. Наиболее выраженное антибактериальное действие имеют разработанная паста РПВП – 1 для временного пломбирования корневых каналов и этоний, менее выраженное – хлоргексидин и наименьшее – фурацилин.

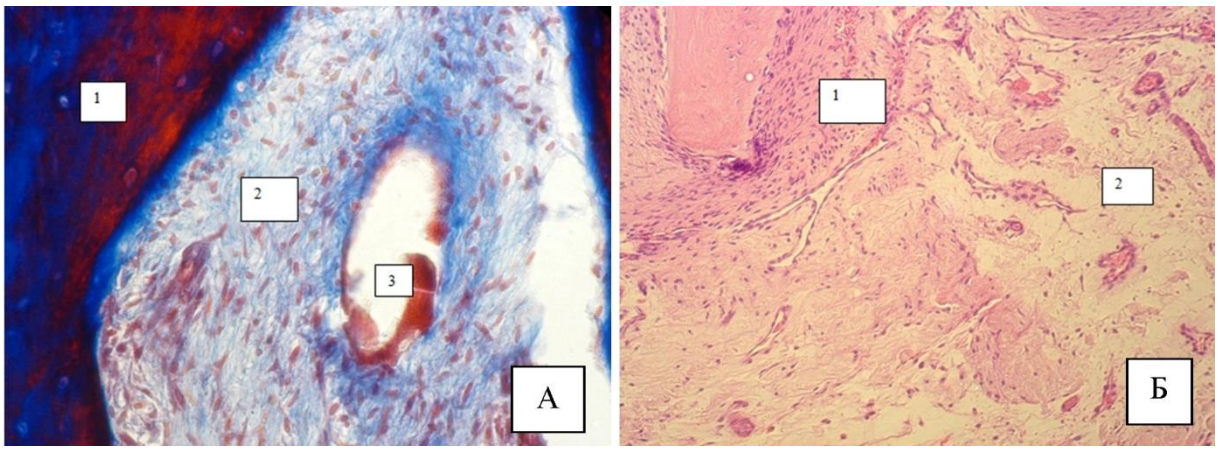

Рисунок 12 – Микропрепараты. Экспериментальный периодонтит (пятая серия):
А – Ткань периодонта (1) с очаговыми разрастаниями грануляционной ткани (2), отеком (3). Окраска по Массону. Об. 40. Ок.10; Б – Ткань периодонта (1) с разрастаниями грануляционной ткани (2). Окраска гематоксилином и эозином. Об. 10. Ок.10

В ходе реализации задач диссертационной работы нами разработана модель для определения циклической прочности механических эндодонтических инструментов при препарировании корневых каналов зубов (патент РФ на полезную модель РФ № 169763). В модели-фантоме имеется 3 канала с наиболее часто встречающимися углами изгиба корневых каналов зубов 45°, 60° и 90° (рисунок 13).

При клинико-лабораторной оценке циклической прочности вращающихся NiTi эндодонтических инструментов средние значения показателя времени до наступления перелома инструмента для каждой группы, при кривизне корневого канала 60° на стоматологическом фантоме представлены в таблице 5. Большее время до перелома связано с лучшей резистентностью к циклической усталости.

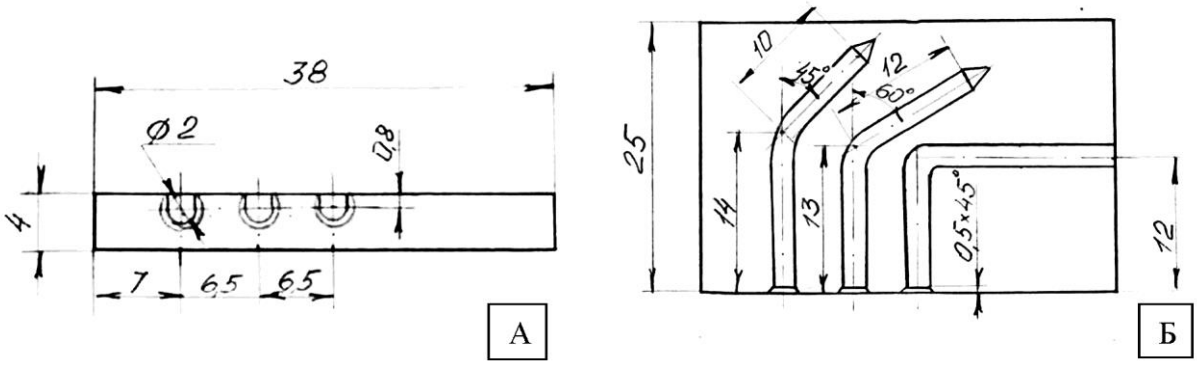

Рисунок 13 – Чертёж модели для определения циклической прочности механических эндодонтических инструментов при препарировании корневых каналов зубов:
А – вид спереди в разрезе по продольной оси; Б – вид сверху

Результаты настоящего исследования показали, что у вращающихся эндодонтических NiTi инструментах системы «F 360» (Komet/Gebr.Brasseler, Lemgo) сопротивление к усталостному излому происходит на протяжении длительного времени (601,2 ± 6,8) секунды, что указывает на их прочность на изгиб, в то время как у NiTi инструментах системы «One Shape» (Micro-Mega, France), «Wave one» (Dentsply Maillefer, Ballaiques, Switzerland) сопротивление в среднем длится значительно меньшее время, (73,1 ± 4,4) секунды и (181,7 ± 2,9) секунды соответственно.

Таблица 5 – Средние значения промежутков времени (M ± SD) от начала работы до момента перелома NiTi эндодонтических инструментов различного инструментария

№ п/п	Инструмент/размер инструмента (фирма изготовитель)	Средние значения времени (секунды)	Уровень достоверности (критерий Стьюдента)
1	«One Shape»/№ 025, L25 6 % (Micro-Mega, France) (n = 10)	73,1 ± 4,4	$P_{12} < 0,0001$, $P_{13} < 0,0001$
2	«Wave one»/№ 025, L25 8 % (DentsplyMaillefer, Ballaiques, Switzerland) (n = 10)	181,7 ± 2,9	$P_{21} < 0,0001$, $P_{23} < 0,0001$
3	«F 360»/№ 025 L25 4 % (Komet Gebr.Brasseler, Lemgo) Germany (n = 10)	601,2 ± 6,8	$P_{31} < 0,0001$, $P_{32} < 0,0001$

В клинических условиях при эндодонтическом лечении больных с диагнозом по МКБ 10: K04.0 пульпит и K04.5 хронический апикальный периодонтит пролечено 90 больных из них 58 (64,4 %) женщин 32 (35,6 %) мужчин. Всего было пролечено 110 зубов, из них 60 на верхней челюсти и 50 на нижней челюсти, запломбировано 226 корневых каналов зуба, при этом в основной группе 45 больных, 112 каналов, предварительно измеряли угол изгиба корневого канала по методу S. Schneider с целью применения полученных результатов изучения циклической прочности вращающихся NiTi эндодонтических инструментов на модели представленных в таблице 6. В контрольной группе 45 больных, 114 каналов эндодонтическое лечение проводили традиционно без предварительного измерения изгиба корневого канала. Полученные результаты представлены в таблице 6.

Таблица 6 – Частота повреждений вращающихся NiTi инструментов при эндодонтическом лечении на этапе инструментальной обработки

Группа	Количество обработанных корневых каналов	Отломы инструмента в корневом канале		Уровень достоверности по критерию χ^2
		Абс.	Отн. (%)	
Основная	112	3	2,7	p = 0,00002
Контрольная	114	24	21,1	

Анализ данных представленных в таблице 6, позволяет сделать вывод о том, что в основной группе пациентов, где предварительно измеряли угол изгиба корневого канала по методу S. Schneider с последующим применением никель-титановых вращающихся инструментов, т.е. инструментов, обладающих выраженному сопротивление к усталостному излому, циклической усталости, при выраженном угле изгиба корневого канала зуба позволило уменьшить количество такого осложнения, как отлом никель-титанового вращающегося инструмента при инструментальной обработке корневого канала до 2,7 % (рисунок 14).

В контрольной группе пациентов, осложнения при инструментальной обработке корневых каналов в виде отлома никель-титанового инструмента в корневом канале зуба составили 21,1 % (рисунок 15) и отличие от основной группы статистически значимо ($p < 0,05$) (таблица 6).

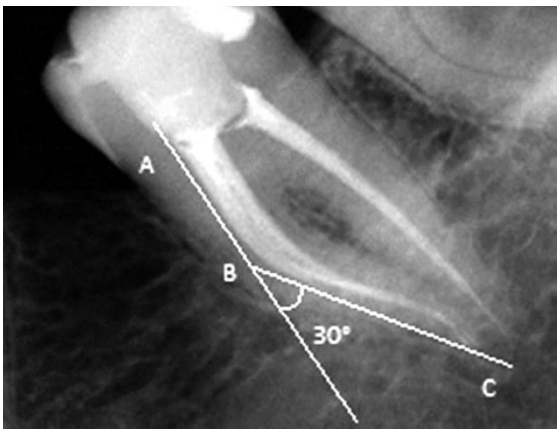

Рисунок 14 – Зуб 3.7. Рентгенологическое исследование, каналы запломбированы до физиологической верхушки. Механическая подготовка каналов осуществлена вращающимися никель-титановыми машинными инструмента системы «F 360» № 025 L25 4 % (Komet/Gebr.Brasseler, Lemgo, Germany) с определением степени изгиба орневого канала зуба 3.7. по методу S. Schneider

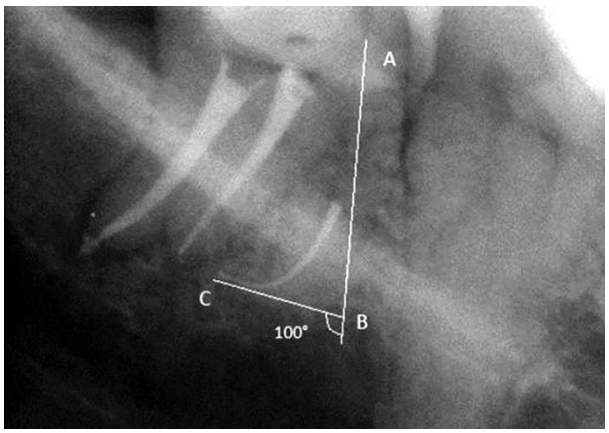

Рисунок 15 – Зуб 4.8. Рентгенологическое исследование, каналы запломбированы до физиологической верхушки. Механическая подготовка каналов осуществлена вращающимися Ni-Ti машинными инструмента системы «Wave one» № 025, L25 8 % (Dentsply Maillefer, Ballaiques, Switzerland). Фрагмент сломанного машинного инструмента в мезиально-щёчном канале корня зуба 4.8, с определением степени изгиба корневого канала зуба 4.8. по методу S. Schneider

При электронно-микроскопической оценки NiTi эндодонтических инструментов с применением РЭМ инструментов после цикла обработки показали различные деструктивные изменения на рабочей поверхности вращающихся инструментов. В основном, большинство инструментов теряли заостренность режущих граней и имели различные дефекты на всём протяжении инструмента (рисунок 16, 17, 18).

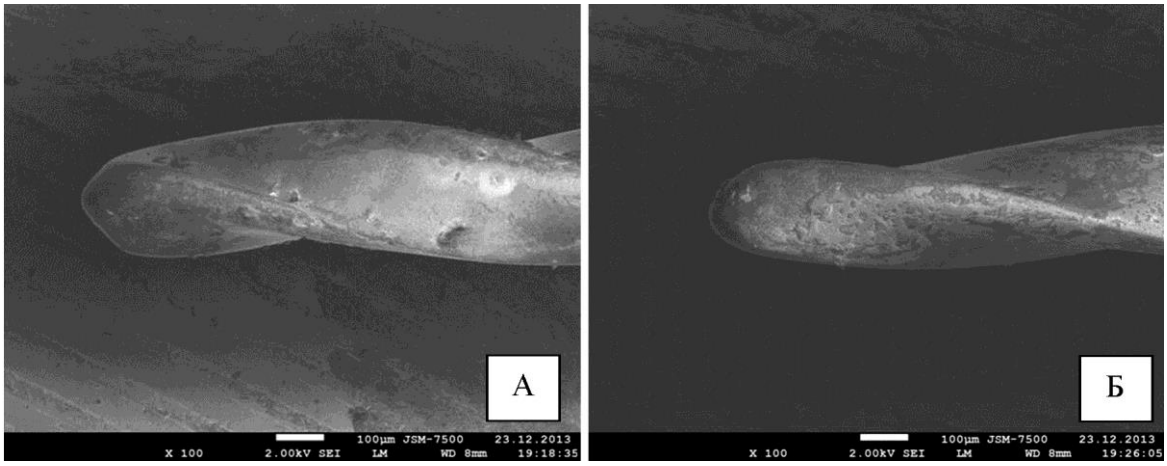

Рисунок 16 – Инструмент «One Shape» (Micro-Mega) France верхушечная часть (РЭМ ув. 100х): А – новый инструмент; Б – использованный инструмент

Результаты клинико-лабораторного исследования и микроскопического анализа обосновывают необходимость однократного использования вращающихся NiTi инструментов не только на основании их ограниченного ресурса, но и вследствие выраженных структурных изменениях уже после однократного

цикла применения в агрессивных химических растворах ЭДТА и гипохлорита натрия, что является причиной фрактур многоразового применения эндодонтических NiTi инструментов.



Рисунок 17 – Инструмент «Wave one» (Dentsply/Maillefer) верхушечная часть (РЭМ ув. 150х): А – новый инструмент; Б – использованный инструмент



Рисунок 18 – Инструмент «F 360» (Komet/Gebr.Brasseler, Lemgo) верхушечная часть: А – новый инструмент (РЭМ ув. 300х); Б – использованный инструмент (РЭМ ув. 200х)

Одной из задач в реализации диссертационной работы входило разработка способа для временной обтурации корневых каналов при лечении деструктивных форм хронического периодонтита (патент РФ на изобретение № 2624166).

Способ осуществляют следующим образом. На этапе, предшествующем постоянному пломбированию каналов корня зубы, пасту на основе гидроокиси кальция замешанной на стерильной воде, вводят в корневые каналы до верхушки корня зуба и активируют с помощью аппарата EndoActivator® «Dentsply», с безопасной пластиковой насадкой возвратно-поступательными движениями амплитудой 2–3 мм на всю рабочую длину корневого канала зуба в течение 30 секунд, последовательно по 10 секунд в режиме: 33 Гц, 100 Гц и 166 Гц, после чего осуществляют закрытие полости зуба временной пломбой.

В качестве экспериментальной модели, в лабораторной части исследования, был использован биологический материал, полученный в результате экстракции по показаниям 40 зубов с целью создания модели процесса обтурации корневого канала зуба пастой на основе гидроокиси кальция. В экспериментальной модели

на двух группах изучали диффузию пасты на основе гидроокиси кальция «Кальцетин» ООО «ТехноДент» в смеси с основным нитратом висмута в соотношении 1 : 0,02–0,05 в систему макро- и микроканалов корня зуба под действием аппарата EndoActivator® «Dentsply» – основная группа (20 зубов) и пломбирование корневого канала традиционным методом пломбирования с помощью каналонаполнителя – контрольная группа (20 зубов), рентгенологический контроль проводили при помощи радиовизиографа «Schick Technologies Inc» (США).

На рисунке 19, А, показано заполнение системы корневого канала зуба 2.1 традиционным способом с помощью каналонаполнителя, видны а – поры на протяжении корневого канала зуба, б – апикальная дельта канала обтурирована не до верхушки корня зуба. На рисунке 19, Б заполнение системы корневого канала зуба 2.1 под воздействием аппарата EndoActivator® «Dentsply», наблюдается равномерное распределении пасты в корневом канале, заполнение апикальной дельты, отсутствие пор на всём протяжении корневого канала, плотное прилегание к стенкам канала.

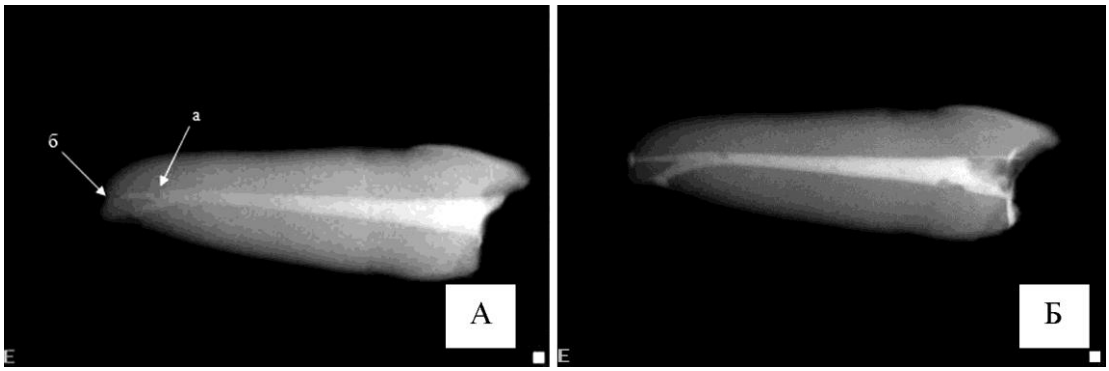

Рисунок 19 – Рентгенограмма зуба 2.1 с заполнением системы корневого канала зуба: А – традиционным способом с помощью каналонаполнителя, а – поры на протяжении корневого канала зуба, б – апикальная дельта канала обтурирована не до верхушки корня зуба; Б – с помощью аппарата EndoActivator® «Dentsply»

Для повышения разрешающих возможностей нашего экспериментально исследования и максимальной объективизации полученных данных нами были использованы рентгенологические подходы, в частности, применение параметрических показателей – баллов. Оценку в баллах производили, опираясь на рекомендации изданные Европейским обществом эндодонтии и Американской ассоциацией эндодонтистов

Результаты экспериментального исследования показали, что в основной группе среднее значение баллов на один зуб составило 0,5 баллов/зуб. В контрольной группе среднее значение баллов на один зуб составило 2,05 баллов/зуб, что значительно превышает (в четыре раза) аналогичный показатель в основной группе ($p < 0,001$) (таблица 7).

Сравнение долей зубов с определенным количеством баллов, фиксируемых в сравниваемых группах, показало, что в основной группе преобладали зубы с количеством баллов «0» (80 %), а в контрольной группе доля таких зубов была равна 15 %; различия статистически значимы ($p < 0,001$) (таблица 7).

В контрольной группе преобладала доля зубов с количеством баллов «2» ($p = 0,008$). Сравнение долей зубов с другими количествами баллов «1», «3», «4» не выявило статистической значимости различий ($p > 0,05$) (таблица 7).

Таблица № 7 – Распределение оценок в группах с различными методами заполнения корневого канала зуба

Баллы	Количество зубов и их доля				Уровень достоверности различий (критерий χ^2)
	Основная группа (n = 20)		Контрольная группа (n = 20)		
	Абс.	Отн. (%)	Абс.	Отн. (%)	
0	16	80	3	15	< 0,001*
1	2	10	4	20	0,376
2	0	0	6	30	0,008*
3	0	0	3	15	0,07
4	2	10	4	20	0,376
Среднее	0,50	100	2,05	100	< 0,001*

Примечание: * – статистически значимое различие.

В совокупности это доказывает эффективность метода заполнения корневого канала – каналонаполнитель + EndoActivator® «Dentsply», способа, предложенного в основной группе, имеющего наименьшие осложнения при временном пломбировании корневого канала зуба пастой из гидроокиси кальция.

Электронно-микроскопический анализ проводили с помощью растрового электронного микроскопа JSM-7500. Изучали диффузии пасты на основе гидроокиси кальция в смеси с основным нитратом висмута в соотношении 1 : 0,02–0,05 в систему дентинных канальцев корня зуба под действием аппарата EndoActivator® «Dentsply», проводили на экстрагированных по медицинским показаниям зубах, с пломбированием основного канала корня зуба, с последующим наружным продольным надпилом по вертикальной оси зуба и его разделением на два фрагмента.

На рисунке 20 наблюдается плотное, однородное заполнение фрагмента канала корня зуба к дентину корневого канала, видимое в поле зрения фокуса заполнение дентинных канальцев корня зуба на различную глубину, средний диаметр дентинных канальцев находится в пределах 2–4 мкм.

В режиме COMPO, паста из гидроокиси кальция выглядят в виде темных образований, а нитрат висмута – в виде светлых частиц. При увеличении от 1000 до 5000 раз отчётливо визуализируется заполнение дентинных канальцев на различную глубину – от 2 мкм до 30 мкм (рисунок 21). Следует отметить, что пенетрация дентинных канальцев неоднородна, что, по всей видимости, зависит от диаметра дентинного канальца.

Таким образом, разработанный способ лечения ХВП с использованием аппарата EndoActivator® «Dentsply» с пастой из гидроокиси кальция, способствует равномерной гомогенности заполняющего материала в просвете корневого канала, отсутствию пустот между заполнением корня и стенками корневого канала, тем самым позволяет добиться глубокой дезинфекции в основном канале корня зуба, в латеральных каналах, истмусах, апикальной дельте и в дентинных канальцах зуба.

Результаты сравнительного исследования оптических показателей конусно-лучевой компьютерной томографии и эксцизионной биопсии в дифференциальной диагностике деструктивных форм хронического периодонтита у 26 гистологических образцов в гистосрезах присутствовала грануляционная ткань без признаков эпителизации (рисунок 22, А), при этом единицы оптической

плотности в центре очага регистрировались от 52 до –182, минимальные значения оптической плотности в очаге колебались от –243 до 5, максимальные значения оптической плотности в очаге колебались от –68 до 150.



Рисунок 20 – Микрофотография фрагмента корня зуба, срединная часть корня зуба: 1 – дентин корня зуба с дентинными Канальцами; 2 – паста гидроокиси кальция в смеси с основным нитратом висмута (РЭМ, режим LEI, ув. 2000х)



Рисунок 21 – Микрофотография фрагмента корня зуба, срединная часть корня зуба: 1 – дентин корня зуба с дентинными канальцами; 2 – паста гидроокиси кальция в смеси с основным нитратом висмута; 3 – заполнение дентинных канальцев пастой гидроокиси кальция в смеси с основным нитратом висмута на различную глубину (РЭМ, режим COMPO, ув. 2000х)

У четырех образцов из 30 присутствовал многослойный плоский эпителий (рисунок 22-Б), что соответствовало диагнозу «корневая киста», при этом единицы оптической плотности в центре очага регистрировались от –54 до –236, минимальные значения оптической плотности в очаге колебались от –435 до –245, максимальные значения оптической плотности в очаге колебались от –32 до 47. Площадь очага поражения при подтверждении диагноза «корневая киста» гистологическим исследованием составляла от 184,3 мм^2 до 243,2 мм^2.

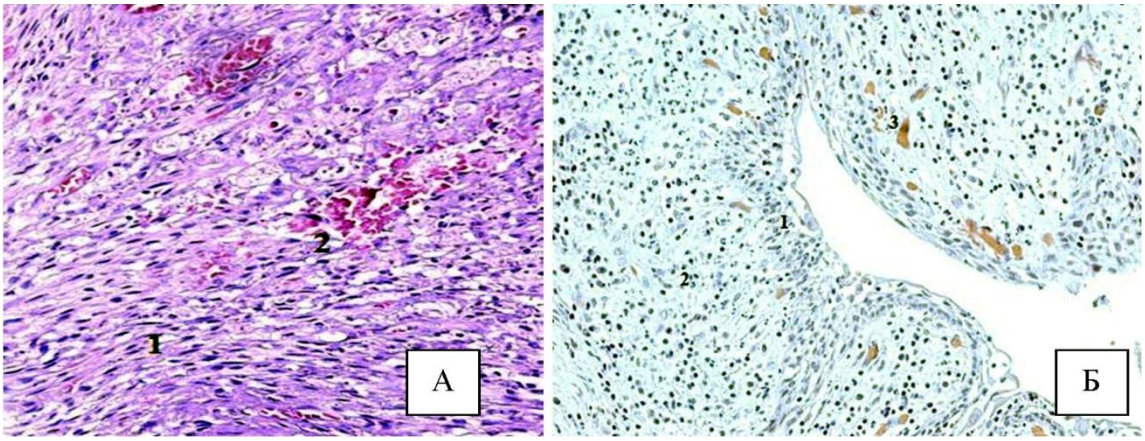

Рисунок 22 – Микропрепарат, окраска гематоксилин-эозином:
А – 1 – грануляционная ткань периодонта представлена клетками фибробластами, 2 – формирующиеся сосуды. Об. 20, ок. 10; Б – 1 – многослойного плоский эпителий, 2 – грануляционная ткань периодонта представлена клетками фибробластами, 3 – формирующиеся сосуды капиллярного типа. Об. 10, ок. 10

Данные шкалы градации оттенков серого (оптическая плотность), измеренные у разных пациентов исследуемой группы, носили разнонаправленный характер для всех шести параметров: «Центр», «Min», «Max», «Вестибулярная поверхность», «Оральная поверхность», «Площадь очага» (таблица 8). Предварительный разведочный графический анализ и верификационные гистологические данные (подтверждение кисты) позволили сделать вывод о том, что для сравнения значений оптической плотности конусно-лучевой компьютерной томографии исследуемая группа пациентов должна быть разделена на две группы: группа 1 (гранулема) с объемом выборки n = 26 и группа 2 (киста) с объемом выборки n = 4.

Таблица 8 – Средние значения оптической плотности (M ± SD), полученные с конусно-лучевой компьютерной томографии в области очага поражения, и площадь очага различных оптических показателей в исследуемых группах

Группы	Средние значения оптической плотности, полученные с КЛКТ в области очага поражения					Площадь очага, мм^2
	Центр	Min	Max	Кортикальная кость		
				Вестибулярная поверхность	Оральная поверхность	
группа общая n = 30	–55,97 ± 83,50	–145,07 ± 104,27	30,03 ± 62,58	878,93 ± 62,29	799,90 ± 60,84	93,72 ± 54,19
группа 1 (гранулема) n = 26	–36,38 ± 62,36	–116,00 ± 72,12	35,42 ± 64,53	885,19 ± 49,95	796,46 ± 61,15	76,16 ± 30,44
группа 2 (киста) n = 4	–183,25 ± 100,38	–334,00 ± 82,68	–5,00 ± 35,62	838,25 ± 119,02	822,25 ± 62,08	207,85 ± 25,00
уровень достоверности	P = 0,008*	P = 0,002*	P = 0,222	P = 0,647	P = 0,234	P = 0,002*

Примечание: * – статистически значимое различие средних значений HU в группе 1 и в группе 2.

Первый шаг сравнения показателей для двух групп состоял в определении средних значений и их сравнении. Так у трех показателей: «Центр», «Min» и «Площадь очага» – различия средних значений были статистически значимы. Сравнение гипотез проводили с помощью непараметрического критерия Уитни – Манна. У трех показателей: «Max», «Вестибулярная поверхность» и «Оральная поверхность» – статистически значимого различия средних значений не выявлено (таблица 8). Сравнение гипотез также проводили с помощью непараметрического критерия Уитни – Манна.

Для выбора информативного показателя применяли ROC-анализ.

Количественные характеристики ROC-анализа для сравнения эффективности оптических показателей конусно-лучевой компьютерной томографии приведены в таблице 9.

Это следующие характеристики: AUC, или площадь под ROC-кривой, показывающая эффективность параметра для диагностики, доверительный 95 % интервал для AUC, оптимальный порог значений параметра, чувствительность и специфичность.

Таблица 9 – Количественные характеристики ROC-анализа

Параметр	AUC	Доверительные 95 % интервалы AUC	Оптимальный порог (у.е.)	Чувствительность (%)	Специфичность (%)	Уровень достоверности P
Центр	0,92	0,74 ÷ 1,11	–54,0	100	73,07	0,0107
Min	1,00	1,00 ÷ 1,00	–245,0	100	100	0,0008
Площадь очага	1,00	1,00 ÷ 1,00	184,3	100	100	0,0008

Таким образом, при диагностике деструктивных форм периодонтита КЛКТ является методом диагностики для раннего выявления очага поражения, его размеров, что позволяет более точно диагностировать наличие корневой кисты. Для решения этой задачи наиболее эффективными идентифицирующими показателями являются показатели «Min» с пороговым значением равным минус 245 ед. оптической плотности, и «Площадь очага» с пороговым значением, равным 184,3 мм^2. Модели диагностики с помощью показателей «Min» и «Площадь очага» статистически значимы при P = 0,0008.

Клинические исследования выполнялись на базе кафедры терапевтической стоматологии и стоматологической поликлиники ФГБОУ ПО КубГМУ Минздрава России.

Всего было пролечено 275 больных, сформированы 3 группы: основная (пасты РПВП – 1, РПВП – 2) – 180 больных, контрольная – 50 больных и группа сравнения – 45 больных. Основная группа состояла из двух подгрупп по 90 больных в каждой.

В основной группе, первой и второй подгруппе, разработанные пасты РПВП – 1 и РПВП – 2 применяли в течение 5 дней с последующей заменой на препарат гидроокиси кальция «Кальцетин» (порошок) ООО «ТехноДент», замешенный на стерильной воде на 21 день.

В контрольной группе при лечении деструктивных форм периодонтита использовали в виде готовой к применению пасты, содержащей гидроокись кальция с йодоформом для временного пломбирования корневых каналов зубов «Metapex» META BIOMED Co. ЛТД (Республика Корея).

В группе сравнения при лечении деструктивных форм периодонтита применялся материал стоматологический на основе гидроксида кальция «Кальсепт» ООО «НКФ Омега Дент» для временного пломбирования корневых каналов зубов.

Оценка эффективности эндодонтического лечения деструктивных форм хронического периодонтита при использовании РПВП – 1 и РПВП – 2.

В ходе клинического анализа в основной группе, первой подгруппе больных РПВП – 1, второй подгруппе РПВП – 2, контрольной группе и в группе сравнения первые 48 часов после постановки временных паст наблюдали различные клинические осложнения.

В первой подгруппе РПВП – 1 основной группы у 2 больных наблюдали отрицательную динамику лечения. В контрольной группе и в группе сравнения отрицательная динамика была у 12 и 14 больных соответственно, в связи с чем части больным было проведено оперативное вмешательстве – резекции верхушки корня зуба с предварительным пломбированием причинного зуба гутта-

перчей со стеклоиономерным силером на силиконовой основе для пломбирования корневых каналов зуба (патент на изобретение РФ № 2308259).

Для возможного выявления микробного агента в периапикальных тканях и, как следствие, неэффективности консервативного лечения в этих группах, пациентам во время оперативного хирургического лечения осуществляли забор биологического материала из грануляции прикреплённых в апикальной части корня зуба, при эндодонтической хирургии – резекции верхушки корня или удалении зуба. Исследование выполняли методом ПЦР на аппарате «ДТлайт 4» ООО «ДНК-Технология». Были выявлены анаэробный микроорганизмы: Actinobacillus actinomycetemcomitans, Porphyromorans gingivalis, Prevotella intermedia, Tannerella forsythensis, Treponema denticola, Candida albicans.

При КЛКТ диагностики эффективности лечения в основной группе, первой подгруппе РПВП – 1 показали положительную динамику лечения (рисунок 23).

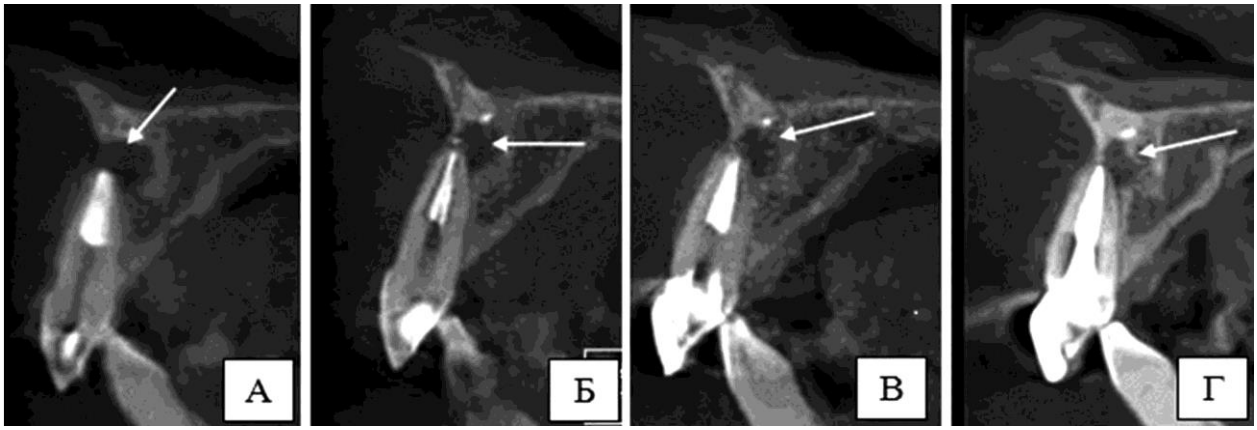

Рисунок 23 – Конусно-лучевая компьютерная томография зуба 1.1, сагиттальный срез челюстей: А – Исходная ситуация до начала лечения; Б – контроль лечения через 6 месяцев; В – контроль лечения через 12 месяцев; Г – контроль лечения через 18 месяцев

При КЛКТ диагностики эффективности лечения в основной группе, второй подгруппе РПВП – 2 показали положительную динамику лечения и наиболее эффективную (рисунок 24).

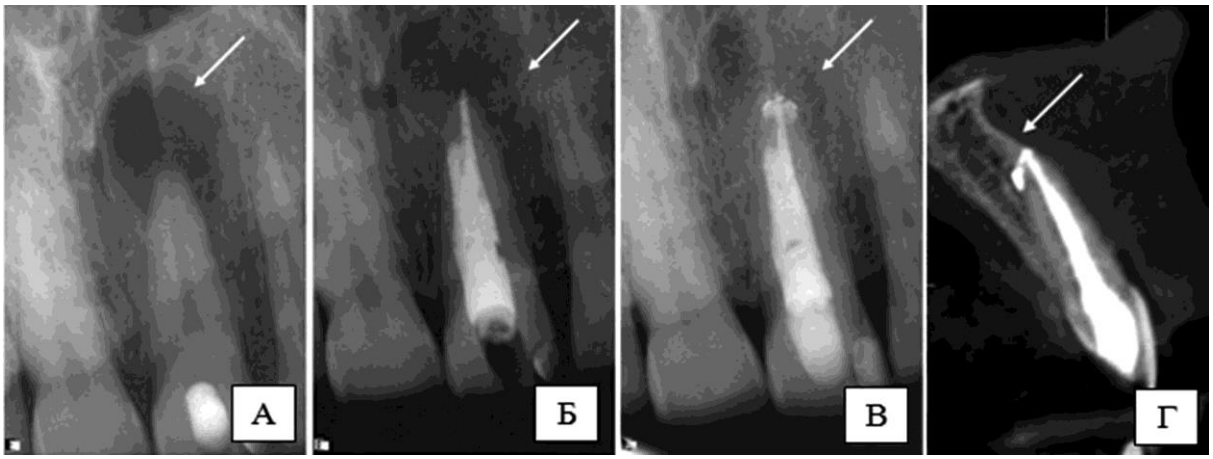

Рисунок 24 – Конусно-лучевая компьютерная томография зуба 2.1. Панорамная зонограмма: А – исходная ситуация до начала лечения; Б – контроль лечения через 6 месяцев; В – контроль лечения через 12 месяцев; Г – сагиттальный срез челюстей в области зуба 2.1, контроль лечения через 24 месяца наблюдается восстановление костной ткани в области верхушки зуба 2.1

Оценка рентгенологических изменений в периапикальных тканях периодонтита при лечении деструктивных форм хронического периодонтита с использованием РПВП – 1 и РПВП – 2.

Для решения задачи о выявлении лечебного действия различных паст были сформированы четыре группы пациентов, имеющих деструктивные формы хронического периодонтита: РПВП – 1 с объемом выборки n = 88, РПВП – 2 с объемом выборки n = 90, контрольная группа с «Metapex» с объемом выборки n = 38 и группа сравнения «Кальсепт» с объемом выборки n = 31 для пациентов завершивших курс лечения.

В роли показателя применяли оптический показатель конусно-лучевой компьютерной томографии, а именно плотность периапикальных тканей очага в спонгиозной кости нижней и верхней челюстей, измеренную в условных единицах по шкале градации оттенков серого аппарата КЛКТ Planmeca ProMax 3D Max производства «Planmeca».

Количественные значения показателя фиксировали в центре очага, а также минимальные и максимальные значения – в проекции очага деструкции. Средние значения оптической плотности в центре очага деструкции, полученные в выборках четырех сравниваемых групп для различных сроков наблюдения.

Средние значения оптической плотности в максимуме очага деструкции, полученные в выборках четырех сравниваемых групп для различных сроков наблюдения, приведены в таблице 10.

Таблица 10 – Средние значения оптической плотности (M ± SD, в условных единицах) костной ткани в проекции максимума очага деструкции при деструктивных формах хронического периодонтита в сравниваемых группах по срокам наблюдения

Сроки наблюдения	Оптическая плотность периапикальных тканей максимума очага (в условных единицах) в группах наблюдения				
	Основные		Контрольная «Metapex» n = 38	Сравнения «Кальсепт» n = 31	Уровень достоверности попарного группового сравнения (критерий t)
	РПВП – 1 n = 88	РПВП – 2 n = 90			
До лечения	8,4 ± 35,2	11,6 ± 40,8	1,7 ± 28,7	5,1 ± 35,8	$P_{12}>0,05$ $P_{13}>0,05$ $P_{14}>0,05$ $P_{23}>0,05$ $P_{24}>0,05$ $P_{34}>0,05$
3 месяца	13,5 ± 22,3	20,6 ± 33,7	7,8 ± 29.2	12,9 ± 29,6	$P_{12}>0,05$ $P_{13}>0,05$ $P_{14}>0,05$ $P_{23}>0,05$ $P_{24}>0,05$ $P_{34}>0,05$
6 месяцев	41,9 ± 24,0*	61,3 ± 34,0*	33,3 ± 21,7*	37,2 ± 28,4*	$P_{12}<0,05$ $P_{13}<0,05$ $P_{14}>0,05$ $P_{23}<0,05$ $P_{24}<0,05$ $P_{34}>0,05$
12 месяцев	114,4 ± 92,0*	146,4 ± 119,4*	89,2 ± 69,6*	85,4 ± 55,6*	$P_{12}<0,05$ $P_{13}>0,05$ $P_{14}<0,05$ $P_{23}<0,05$ $P_{24}<0,05$ $P_{34}>0,05$
18 месяцев	273,6 ± 86,8*	338,2 ± 126,9*	209,8 ± 62,9*	215,7 ± 57,8*	$P_{12}<0,05$ $P_{13}<0,05P_{14}<0,05$ $P_{23}<0,05$ $P_{24}<0,05P_{34}>0,05$
24 месяца	399,6 ± 72,1*	475,3 ± 105,1	320,9 ± 55,3*	323,6 ± 59,9*	$P_{12}<0,05$ $P_{13}<0,05P_{14}<0,05$ $P_{23}<0,05$ $P_{24}<0,05P_{34}>0,05$

Примечание: * – различие значения от значения предыдущего момента наблюдения при статистической значимости (p < 0,05).

На первом этапе анализа сравнивали значения показателя в каждой группе отдельно в зависимости от сроков наблюдения: до лечения, через 3 месяца,

через 6 месяцев, через 12 месяцев, через 18 месяцев и через 24 месяца после начала лечения. При анализе применяли однофакторный (фактор времени) дисперсионный анализ. Во всех четырех группах сравнения влияние фактора времени (сроки наблюдения) было статистически значимым при высоком уровне достоверности по критерию Фишера ($p < 0,001$). То есть значения показателя плотности во всех четырех группах статистически значимо увеличивались с течением времени после начала лечения (таблица 10). Это указывает на положительную динамику лечения в каждой группе.

На втором этапе анализа сравнивали значения оптического показателя в каждой группе отдельно попарно для двух сроков наблюдения: предыдущий срок наблюдения с последующим сроком наблюдения с применением критерия Стьюдента. Выявлено, что только после 6 месяцев наблюдения во всех группах пациентов появляется статистически значимое различие ($p < 0,05$) между значениями показателя для соседних сроков наблюдения. Такое различие между соседними сроками определяется во всех группах до конца наблюдений, начиная со срока в 6 месяцев после начала лечения (таблица 10). Это указывает на возможность динамического наблюдения и анализа лечения при помощи КЛКТ – оптического показателя.

Третий этап анализа проводили для определения влияния фактора группы на изменения значений показателя плотности с помощью двухфакторного дисперсионного анализа по критерию Фишера. Первый фактор сроки наблюдения, второй фактор – это группа пациентов. Установлено статистически значимое влияние фактора, связанного с группой наблюдения ($p = 0,011$) на значения показателя плотности. То есть значения показателя плотности зависят не только от сроков наблюдения (времени лечения), но и в каждой группе это влияние проходит по различной зависимости (таблица 10). Это указывает на зависимость восстановления периапикальных очагов от применяемого лекарственного средства.

На четвертом этапе анализа с помощью корреляционного анализа для нахождения коэффициента корреляции Пирсона устанавливали характер и степень связи значений оптической плотности и сроков наблюдения (лечения). Анализ проводили по каждой группе отдельно. Результат показал на высоком уровне достоверности ($p < 0,001$) статистическую значимость коэффициента корреляции в каждой группе пациентов. Характер связи во всех группах одинаков и соответствует прямой зависимости (коэффициент корреляции положителен). Степень связи высока и незначительно отличается в каждой группе пациентов. Так, для группы РПВП – 1 коэффициент корреляции равен $r = 0,976$, для группы РПВП – 2 коэффициент корреляции равен $r = 0,980$, для контрольной группы коэффициент корреляции равен $r = 0,976$, и для группы сравнения коэффициент корреляции равен $r = 0,972$.

Выше приведенное позволяет сделать вывод о том, что дифференциальная диагностика хода лечения по максимальным показателям плотности более эффективна, чем анализ показателя плотности, измеренного в центре очага и по минимальным значениям показателя. Это указывает на то, что при консервативном методе лечения ХВП, в период динамического наблюдения пациентов,

эффективность лечения необходимо рассматривать оптический показатель плотности КЛКТ по максимальным значениям. При этом показатель для группы РПВП – 2 был наибольшим и составлял 475,3 ± 105,1 у.е. В эти же сроки наблюдения показатель плотности для группы РПВП – 1 составлял 399,6 ± 72,1 у.е. Наименьший показатель был в контрольной группе – 320,9 ± 55,3 у.е.

ЗАКЛЮЧЕНИЕ

Результаты нашего клинико-экспериментального исследования показали, что разработанные пасты РПВП – 1 и РПВП – 2 для временного пломбирования корневых каналов при лечении деструктивных форм хронического периодонтита имеют высокое противовоспалительное, бактериостатическое, бактерицидное, антисептическое действие, стимулирующее репарацию эффектов, позволяющие добиться оптимизации репаративного процесса остеогенеза в периапикальных тканях, путём эрадикации патогенной микрофлоры из системы корневого канала.

С целью профилактики осложнений в виде фрактуры NiTi инструмента при эндодонтическом лечении мы предлагаем следующую концепцию (алгоритм) обработки корневого канала с предварительно созданной ковровой дорожкой до 15 размера по ISO, при угле изгиба 0 до 30^{0-} возможно обрабатывать канал на полную рабочую длину, размером NiTi инструмента однократного применения с размером от 15 до 30 и конусностью от 2 % до 8 % по ISO, инструментом «Wave one» (Dentsply Maillefer, Ballaiques, Switzerland) № 025, L25 конусностью 8 % или инструментом «One Shape» № 025, L25 6 % (Micro-Mega, France). При угле изгиба от 30° до 60°, корневой канал необходимо обрабатывать на 1/3 рабочей длины канала за одно погружение инструмента, с размером Ni-Ti инструмента однократного применения от 15 до 25 и конусностью до 4 % по ISO, «F 360» (Komet/Gebr.Brasseler, Lemgo, Germany). Сильно изогнутый канал от 60^0 и более является показанием к обработке на 1, 2 или 3 мм рабочей длины за одно погружение инструмента, с размером Ni-Ti инструмента однократного применения от 15 до 25 и конусностью до 4 % по ISO, «F 360» (Komet/Gebr.Brasseler, Lemgo, Germany).

Результаты проведённых клинико-лабораторных исследований при диагностике деструктивных форм периодонтита методом КЛКТ показали, что для решения этой задачи наиболее эффективными идентифицирующими показателями являются показатели оптической плотности Min с пороговым значением равным от минус 245 у.е. и площадью очага с пороговым значением равным от 184,3 мм^2. Модели диагностики с помощью показателей Min и площадь очага статистически значимы при P = 0,0008, при подтверждённых данных гистологического исследования, позволяют утверждать, что в данной области имеется апикальная киста.

Для улучшения распределения временных лечебных материалов в корневом канале зуба при лечении ХВП, разработан способ лечения деструктивных форм хронических верхушечных периодонтитов. Способ подразумевает ис-

пользование аппарата EndoActivator® «Dentsply», путем применения энергии колебаний наконечника EndoActivator® и его акустического потока.

Полученные данные свидетельствуют о том, что даже большие по протяженности и объему очаги деструкции периапикальных тканей могут быть подвергнуты эффективной консервативной ортоградной терапией, которую врачу-стоматологу при лечении деструктивного периодонтита следует рассматривать как метод выбора независимо от того, является периодонтит гранулирующий или гранулематозный. Таким образом, полученные данные настоящего научного исследования позволяют рекомендовать в практику разработанный алгоритм мероприятий для консервативного лечения деструктивных форм периодонтита.

ВЫВОДЫ

1. Разработаны и научно-экспериментально обоснованы рецептуры паст (РПВП – 1 и РПВП – 2) для временного пломбирования корневых каналов зубов при лечении деструктивных форм периодонтита, компоненты которых обладают антибактериальными и регенераторными свойствами. Доказано, что данные пасты обладают высокой лечебной эффективностью, способствуют репаративным процессам в периапикальных тканях и снижению количества осложнений.

2. Установлено, что все исследованные у больных ХВП микроорганизмы (грамположительные и грамотрицательные бактерии, а также дрожжеподобные грибы рода Candida) проявили наибольшую чувствительность к РПВП – 1, при этом её минимальные бактериостатические концентрации составили от 0,24 до 1,5 мкг/мл, у 0,5 % раствора этония 0,62 – 10,0 мкг/мл, у 0,02 % раствора фурацилина 87,5 – 170,0 мкг/мл и у 2 % раствора хлоргексидина 3,12 – 12,5 мкг/мл.

3. Установлено, что при гистоморфологическом исследовании в экспериментальной модели ХВП при применении РПВП – 1 полностью исчезали колонии микробов, воспаление слизистой оболочки носило серозный характер, оно проявляло себя только полнокровием микроциркуляторного русла и отеком интерстициальной стромы, имели место очаговые разрастания грануляционной ткани, некроза и резорбции костной ткани не выявлено. При применении 2 % раствора хлоргексидина наблюдалась резорбция костной ткани в среднем на 12 % от ее объема, в цементе корня зуба явлений резорбции не наблюдалось. При применении 0,02 % раствора фурацилина воспаление в периодонте имело очаговый характер с преимущественным поражением периваскулярних зон, при этом наблюдались участки значительного очаги некроза с колониями микробов, резорбция костной ткани в среднем на 5 % ее объема. При применении 0,5 % раствора этония воспалительный процесс преимущественно распространялся на периодонт и проявлялся умеренным накоплением лейкоцитов и отеком.

4. Использование оптического показателя в дифференциальной диагностике деструктивных форм хронического периодонтита корневой кисты и периапикальной гранулемы, по данным конусно-лучевой компьютерной томографии, отличается прецизионностью и высокой точностью в постановке диагноза, сопоставимой с данными эксцизионной биопсии. Установлено, что КЛКТ поз-

воляет достоверно диагностировать наличие корневой кисты при деструктивных формах хронического периодонтита с минимальными показателями оптической плотности в очаге поражения с пороговым значением равным минус 245 у.е. и площадью очага поражения с пороговым значением 184,3 мм^2.

5. Разработанный способ лечения деструктивных форм хронических верхушечных периодонтитов введение временного лечебного препарата на основе гидроокиси кальция с помощью системы наконечника системы EndoActivator®, что при лечении деструктивных форм периодонтита позволяет надёжно обтурировать систему макро-, микроканалов и дентинных канальцев корня зуба.

6. Разработана модель для определения циклической прочности механических эндодонтических инструментов, которая позволяет обоснованно выбирать эндодонтические механические инструменты определённого размера и конусности в зависимости от угла изгиба корневого канала зуба. На основании данных клинико-экспериментальной части исследования разработан протокол применения никель-титановых вращающихся файлов в зависимости от степени изгиба корневого канала в сагиттальной и трансверзальной плоскостях:

– при угле изгиба корневого канала зуба от 0° до 30° – обрабатывать канал на полную рабочую длину Ni-Ti вращающимся инструментом однократного применения с размером от 15 до 30 и конусностью от 2 % до 8 %;

– при угле изгиба корневого канала от 30° до 60° – обрабатывать на 1/3 рабочей длины канала за одно погружение Ni-Ti вращающимся инструментом однократного применения с размером от 15 до 25 и конусностью до 4 %;

– при корневом канале, изогнутом на угол от 60° и более – обрабатывать на 1, 2 или 3 мм рабочей длины за одно погружение Ni-Ti вращающегося инструмента однократного применения с размером от 15 до 25 и конусностью до 4 %.

7. Оценка эффективности применения различных паст по максимальным показателям оптической плотности КЛКТ в очаге поражения у пациентов с деструктивными формами хронического периодонтита показала, что через 6 месяцев в группе РПВП – 2 оптическая плотность составило 61,3 ± 34,0 у.е., что на 31,65 %, 45,67 %, 39,31 % эффективнее по сравнению с группами РПВП – 1, контрольной «Metapex» и сравнения «Кальсепт» соответственно. Через 12 месяцев в группе РПВП – 2 оптическая плотность составило 146,4 у.е., что на 21,86 %, 39,07 %, 41,66 % эффективнее по сравнению с группами РПВП – 1, контрольной «Metapex» и сравнения «Кальсепт» соответственно. Через 18 месяцев в группе РПВП – 2 оптическая плотность составило 338,2 у.е., что на 19,10 %, 37,96 %, 36,22 % эффективнее по сравнению с группами РПВП – 1, контрольной «Metapex» и сравнения «Кальсепт» соответственно. Через 24 месяца в группе РПВП – 2 оптическая плотность составило 475,3 у.е., что на 15,93 %, 32,48 %, 31,92 % эффективнее по сравнению с группами РПВП – 1, контрольной «Metapex» и сравнения «Кальсепт» соответственно.

8. На основании результатов проведенных исследований разработан протокол эндодонтических действий при деструктивных форм хронического периодонтита, включающий прецизионное исследование периапикальной области на наличие апикальной кисты, эффективное прохождение и формирование корневого канала на этапе механической обработки, выбор наиболее оптималь-

ного временного лечебного пломбировочного материала с учетом его свойств и диагноза заболевания, качественное обтурирование системы макро- и микроканалов корня зуба, исключающее развитие осложнений.

ПРАКТИЧЕСКИЕ РЕКОМЕНДАЦИИ

1. Рекомендуется применять «стоматологическую пасту для лечения при деструктивных формах хронического периодонтита», патент РФ на изобретение № 2617469, и «стоматологическую внутрикорневую пасту для стимулирования репаративных процессов в периапикальных тканях при деструктивных формах хронического периодонтита», патент РФ на изобретение № 2618424.

2. При диагностике деструктивных форм периодонтита рекомендуется использование метода КЛКТ. При данных оптической плотности КЛКТ с минимальными показателями в очаге поражения с пороговым значением, равным минус 245 у.е., и площадью очага поражения с пороговым значением, равным 184,3 мм^2 и более, можно достоверно диагностировать наличие корневой кисты.

3. При угле изгиба корневого канала зуба 0 до 30° рекомендуется обрабатывать канал на полную рабочую длину Ni-Ti инструментом однократного применения с размером от 15 до 30 и конусностью от 2 % до 8 %. При угле изгиба от 30° до 60° корневой канал следует обрабатывать на 1/3 рабочей длины канала за одно погружение инструмента, с размером Ni-Ti инструмента однократного применения от 15 до 25 и конусностью до 4 %. Сильно изогнутые каналы от 60° и более являются показанием к обработке на 1, 2 максимум 3 мм рабочей длины за одно погружение инструмента, с размером Ni-Ti инструмента однократного применения от 15 до 25 и конусностью до 4 %.

4. При выборе механических инструментов для определения порога циклической нагрузки вращающихся инструментов и работы в корневых каналах с углом изгиба 45°, 60° или 90° рекомендуется использование созданной модели-фантома («Модель для определения циклической прочности механических эндодонтических инструментов при препарировании корневых каналов зубов», патент на полезную модель РФ № 169763).

5. Для эффективного временного обтурирования системы макро-, микроканалов и дентинных канальцев корня зуба лечебным препарата на основе гидроокиси кальция рекомендуется использовать систему наконечника EndoActivator® по авторской методике («Способ лечения деструктивных форм хронических верхушечных периодонтитов», патент РФ на изобретение № 2624166).

6. Рекомендуется использовать разработанный протокол эндодонтических действий (ПЭД) при ХВП. ПЭД представляет собой последовательность действий, направленный на исключение возможных ошибок на этапе диагностики и лечения ХВП:

– использование конусно-лучевой компьютерной томографии на этапе диагностики в динамике лечения хронических форм деструктивных периодонтитов;

– создание оптимального пространства (конусности) и расширения корневого канала зуба в зависимости от изгиба корневого канала для медикамен-

тозной обработки и создания условий выхода экссудата, для предотвращения проталкивания некротизированного детрита, дентинных опилок, внутриканальных тканей за апикальное отверстие;

– применение при ХВП созданных стоматологических паст РПВП – 1 и РПВП – 2, которые обладают противовоспалительным, бактериостатическим, бактерицидным, антисептическим действием, стимулирующим репарацию эффектов, позволяющих добиться оптимизации восстановительного процесса остеогенеза в периапикальных тканях.

– при неэффективности консервативного метода лечения ХВП, использовать оперативные хирургические методы лечения с применением разработанного материала – стеклоиономерного силера на силиконовой основе для пломбирования корневых каналов зуба (патент РФ на изобретение № 2308259);

– для глубокой дезинфекции корневого канала зуба и улучшения распределения временных лечебных материалов в корневом канале зуба при лечении ХВП использовать аппарат EndoActivator® «Dentsply»;

– при деструктивных изменениях в периапикальных тканях при ХВП вести динамическое наблюдение за пациентами с использованием КЛКТ и оптического показателя для оценки плотности структур по максимальным значениям в очаге поражения до полного восстановления периапикальных тканей.

ПЕРСПЕКТИВЫ ДАЛЬНЕЙШЕЙ РАЗРАБОТКИ ТЕМЫ

Перспективы дальнейшей разработки темы диссертации лежат в плоскости расширения возможностей терапевтической стоматологии при решении важных задач, имеющих как прикладной, так и фундаментальный характер. В практическом плане появляется возможность для импортозамещения препаратов в эндодонтии за счет внедрения новых эффективных материалов для временного пломбирования корневых каналов зубов при лечении деструктивных форм хронического периодонтита. В научном плане представляется возможность дальнейшего научного исследования комплекса патофизиологических механизмов компенсаторно-приспособительных реакций организма при различных патологических состояниях зубочелюстной системы.

СПИСОК НАУЧНЫХ РАБОТ ПО ТЕМЕ ДИССЕРТАЦИИ

1. ***Изучение токсико-гигиенических свойств корневого стеклоиономерного цемента на силиконовой основе / Э.С. Каливраджиян, Е.А. Лещева, А.А. Адамчик [и др.] // Системный анализ и управление в биомедицинских системах. – 2004. – Т. 3. – № 4. – С. 403–406.**

2. ***Актуальные вопросы практической эндодонтии / Э.С. Каливраджиян, А.Л. Соловьёва, А.А. Адамчик [и др.] // Системный анализ и управление в биомедицинских системах. – 2005. – Т. 4. – № 1. – С. 96–98.**

3. **Адамчик, А.А.** Оценка эффективности пломбирования полостей I класса композитом с вкладкой / **А.А. Адамчик**, Ал.А. Адамчик, А.В. Арутюнов // Организация управления, экономика и бухгалтерский учёт в стоматологии : сб. науч. тр. – М.-Краснодар, 2005. – С. 139–143.

4. ***Методика стерилизации удаленных зубов для исследований плотности корневых пломб in vitro / Э.С. Каливраджиян, А.Л. Соловьева, А.А. Адамчик [и др.] // Системный анализ и управление в биомедицинских системах. – 2005. – Т. 4. – № 2. – С. 195–196.**

5. *****Пат. 2280418 Российская Федерация, МПК A61C5/00 A61C5/04. Способ пломбирования зубов с полостями I-II классов / Адамчик А.А., Адамчик Ал.А., Арутюнов А.В. заявитель и патентообладатель Адамчик А.А., Адамчик Ал.А., Арутюнов А.В.; № 2005101112/14; заявл. 19.01.2005; опубл. 27.07.2006, Бюл. № 21. – 5 с.**

6. *****Пат. 2308259 Российская Федерация, МПК А 61 К 6/093. Стеклоиономерный силер на силиконовой основе для пломбирования корневых каналов зуба / Адамчик А.А. и др.; заявитель и патентообладатель Государственное образовательное учреждение высшего профессионального образования «Воронежская государственная медицинская академия им. Н.Н. Бурденко Федерального агентства по здравоохранению и социальному развитию»; № 2006127207/15; заявл. 26.07.2006; опубл. 20.10.2007, Бюл. № 29. – 6 с.**

7. **Адамчик, А.А**. Метод уменьшения полимеризационной усадки / **А.А. Адамчик**, Ал.А. Адамчик, А.В. Арутюнов // Актуальные вопросы стоматологии : сб. науч. тр. – М.-Краснодар-Майкоп, 2008. – С. 8–12.

8. **Адамчик, А.А.** Тестирование циклической усталости эндодонтических вращающихся никель-титановых инструментов «Easy shape» и «Protaper» / **А.А. Адамчик** // Международный журнал прикладных и фундаментальных исследований. – 2014. – № 2. – С. 10–14.

9. ***Адамчик, А.А. Сравнительная характеристика одноразовых эндодонтических машинных никель-титановых инструментов на основании циклической усталости и микроскопического анализа / А.А. Адамчик, Вас.В. Таиров, В.В. Таиров // Эндодонтия today. – 2015. – № 1. – С. 3–9.**

10. Оценка активности гликолитических ферментов в гранулёмах при хроническом гранулематозном периодонтите / **А.А. Адамчик**, Н.Э. Будзинский, Э.А. Дыгов [и др.] // Современные проблемы науки и образования. – 2015. – № 6. – С. 315.

11. ****Клинико-морфологическое обоснование применения комбинированной пасты при биологическом методе лечения / Л.А. Паразян, А.В. Арутюнов, А.А. Адамчик [и др.] // Медицинский вестник Северного Кавказа. – 2015. – Т. 10. – № 4(40). – С. 384–388.**

12. ****Репаративная регенерация тканей пародонта – результаты экспериментального исследования / О.В. Дилекова, Г.Г. Петросян, А.А. Адамчик [и др.] // Медицинский вестник Северного Кавказа. – 2015. – Т. 10. – № 4(40). – С. 411–415.**

13. ****Патофизиологические реакции пульпы и пародонта аутотрансплантированных зубов в эксперименте / О.В. Дилекова, М.Ю. Вафиади, А.А. Адамчик [и др.] // Медицинский вестник Северного Кавказа. – 2015. – Т. 10. – № 4(40). – С. 419–424.**

14. ***Адамчик, А.А. Клиническое обоснование к использованию лечебной пасты для временного пломбирования каналов корней зубов при**

лечении деструктивных форм хронического периодонтита / А.А. Адамчик // Эндодонтия today. – 2016. – № 1. – С. 17–20.

15. ***Регенерация костной ткани при консервативном лечении деструктивных форм периодонтита / А.А. Адамчик, А.В. Арутюнов, С.В. Сирак, А.А. Овсянникова // Институт стоматологии. – 2016. – № 1. – С. 39–41.**

16. ***Сравнение циклической усталости эндодонтических машинных никель-титановых инструментов (экспериментально-клиническое исследование) / А.А. Адамчик, А.В. Арутюнов, Вас.В. Таиров, В.В. Таиров // Стоматология для всех. – 2016. – № 2. – С. 48–53.**

17. ***Адамчик, А.А. Клинико-экспериментальное исследование вращающихся никель-титановых эндодонтических инструментов / А.А. Адамчик, Ф.М. Лайпанова // Кубанский научный медицинский вестник. – 2016. – № 4(159). – С. 7–11.**

18. ***Иващенко, В.А. Клинико-лабораторная оценка временных паст при лечении хронического апикального периодонтита / В.А. Иващенко, А.А. Адамчик // Кубанский научный медицинский вестник. – 2016. – № 4(159). – С. 49–52.**

19. ****Neural crest-related stem cells of oral origins in vitro and used in osteoporotic sheep model for being investigated due to therapeutic effects in alveolar bone regeneration / W.D. Grimm, T. Fritsch, A. Adamchik [et al.] // Медицинский вестник Северного Кавказа. – 2016. – Т. 11. – № 2. – С. 192–196.**

20. ****Pathomorphological changes of dental pulp in experimental osteoporosis / T.L. Kobylkina, M. Aybazov, A.A. Adamchik [et al.] // Медицинский вестник Северного Кавказа. – 2016. – Т. 11. – № 2. – С. 210–213.**

21. ***Активность окислительно-восстановительных, гликолитических ферментов и фосфатаз при гранулематозном периодонтите / Н.И. Быкова, Т.Л. Кобылкина, Ф.М. Лайпанова, А.А. Адамчик // Вестник Волгоградского государственного медицинского университета. – 2016. – № 4(60). – С. 55–58.**

22. ****Морфологические особенности тканей пародонта при моделировании экспериментального остеопороза / Т.Л. Кобылкина, Г.Г. Петросян, А.А. Адамчик [и др.] // Медицинский вестник Северного Кавказа. – 2016. – Т. 11. – № 3. – С. 373–376.**

23. ***Адамчик, А.А. Анализ интерлейкинов при хроническом апикальном периодонтите / А.А. Адамчик, Н.И. Быкова // Аллергология и иммунология. – 2016. – Т. 17. – № 4. – С. 239–242.**

24. ****Механизмы репаративного остеогенеза при воздействии импульсного лазерного излучения инфракрасного диапазона / Н.И. Быкова, А.А. Адамчик, Г.Г. Петросян [и др.] // Медицинский вестник Северного Кавказа. – 2016. – Т. 11. – № 4. – С. 556–560.**

25. ****Обоснование выбора метода временного пломбирования каналов при лечении деструктивных форм хронического периодонтита / А.А. Адамчик, Н.Э. Будзинский, Ф.М. Лайпанова, В.А. Григорян // Медицинский вестник Северного Кавказа. – 2016. – Т. 11. – № 4. – С. 584–586.**

26. ***Антибактериальный эффект лечебных паст при эндодонтическом лечении / А.А. Адамчик, Ж.В. Соловьёва, К.Д. Кирш, В.А. Иващенко //**

Журнал научных статей Здоровье и образование в XXI веке. – 2016. – Т. 18. – № 2. – С. 110–113.

27. ***Адамчик, А.А. Сравнительная характеристика препаратов для временного пломбирования корневых каналов при лечении апикального периодонтита / А.А. Адамчик // Журнал научных статей Здоровье и образование в XXI веке. – 2016. – Т. 18. – № 2. – С. 120–124**

28. ***Возможности консервативного метода лечения хронического апикального периодонтита на основании микробиологического исследования / А.А. Адамчик, В.В. Таиров, В.В. Таиров, В.А. Иващенко // Журнал научных статей Здоровье и образование в XXI веке. – 2016. – Т. 18. – № 2. – С. 234–237.**

29. ***Экспериментальная оценка регенеративного потенциала тканей пародонта / А.А. Адамчик, Т.Л. Кобылкина, Ф.М. Лайпанова [и др.] // Пародонтология. – 2016. – Т. 21. – № 3(80). – С. 15–18.**

30. ***Ткани пародонта в условиях экспериментального остеопороза / А.А. Адамчик, Т.Л. Кобылкина, И.В. Кошель [и др.] // Пародонтология. – 2016. – Т.21. – № 3(80). – С. 19–22.**

31. ***Сравнительная характеристика препаратов для временного пломбирования корневых каналов при лечении апикального периодонтита / А.А. Адамчик, Т.Л. Кобылкина, Ф.М. Лайпанова [и др.] // Эндодонтия today. – 2016. – № 3. – С. 24–27.**

32. ***Сравнительная характеристика препаратов для временного пломбирования корневых каналов при лечении апикального периодонтита / А.А. Адамчик, Т.Л. Кобылкина, Ф.М. Лайпанова [и др.] // Эндодонтия today. – 2016. – № 4. – С. 25–28.**

33. ***Гистохимические особенности репаративного дентиногенеза пульпы зуба / Т.Л. Кобылкина, А.А. Адамчик, М.Ю. Вафиади [и др.] // Российский стоматологический журнал. – 2016. – Т. 20. – № 6. – С. 301–304.**

34. ***Патофизиологические и гистологические изменения в сосудистой сети пульпы зуба при её девитализации / М.Ю. Вафиади, А.А. Адамчик, Т.Л. Кобылкина [и др.] // Российский стоматологический журнал. – 2016. – Т. 20. – № 6. – С. 305–308.**

35. ***Кошель, И.В. Обоснование выбора препарата для временного пломбирования каналов при лечении деструктивных форм хронического периодонтита / И.В. Кошель, А.А. Адамчик, Т.Л. Кобылкина // Российский стоматологический журнал. – 2016. – Т. 20. – № 6. – С. 320–323.**

36. ******Пат. 169763 Российская Федерация, МПК[7] А 61 С 5/00. Модель для определения циклической прочности механических эндодонтических инструментов при препарировании корневых каналов зубов / А.А. Адамчик; М.В. Адамчик; С.В. Сирак; В.В. Таиров; Вас.В. Таиров; В.А. Иващенко; А.В. Арутюнов; заявители и патентообладатели Адамчик А.А., Таиров В.В., ФГБОУ ВО КубГМУ Минздрава России; № 2016116481; заявл. 26.04.2016; опубл. 31.03.2017, Бюл. № 10. – 8 с.**

37. ***Адамчик, А.А. Способ глубокой дезинфекции системы корневого канала при лечении деструктивных форм периодонтита / А.А. Адамчик // Эндодонтия today. – 2017. – № 1. – С. 4–7.**

38. ***Пат. 2617469 Российская Федерация, МПК[7] А 61 К 6/02. Стоматологическая паста для временного пломбирования каналов корней зубов при лечении деструктивных форм хронического периодонтита / А.А. Адамчик; М.В. Адамчик; С.В. Сирак; заявители и патентообладатели Адамчик А.А., Адамчик М.В., Сирак С.В., ФГБОУ ВО КубГМУ Минздрава России; № 2015144964; заявл. 19.10.2015; опубл. 25.04.2017, Бюл. № 12. – 8 с.

39. *Патоморфологические особенности тканей пародонта при экспериментальном остеопорозе / Н.И. Быкова, А.А. Адамчик, А.В. Арутюнов [и др.] // Российский стоматологический журнал. – 2017. – Т. 21. – № 2. – С. 76–78.

40. ***Пат. 2618424 Российская Федерация, МПК[7] А 61 К 6/02. Стоматологическая внутрикорневая паста для стимулирования репаративных процессов в периапикальных тканях при деструктивных формах хронического периодонтита / А.А. Адамчик; М.В. Адамчик; С.В. Сирак; заявители и патентообладатели Адамчик А.А., Адамчик М.В., Сирак С.В., Иващенко В. А., Ларина А.Б., Коровашкин С.А., ФГБОУ ВО КубГМУ Минздрава России; № 2016101508; заявл. 19.01.2016; опубл. 03.05.2017, Бюл. № 13. – 8 с.

41. *Морфологические и гистохимические изменения в околокорневых гранулёмах при хроническом гранулематозном периодонтите / А.А. Адамчик, А.В. Арутюнов, А.Б. Ларина [и др.] // Медицинский алфавит. – 2017. – Т. 2. – № 11. – С. 48–51.

42. ***Пат. 2624166 Российская Федерация, МПК[7] А 61 С 5/00. Способ лечения деструктивных форм хронических верхушечных периодонтитов / А.А. Адамчик; М.В. Адамчик; В.В. Таиров М.В; С.В. Сирак; В. А. Иващенко; Ф.М. Лайпанова.; заявители и патентообладатели Адамчик А.А., Таиров В.В., ФГБОУ ВО КубГМУ Минздрава России; № 2016131458; заявл. 29.07.2016; опубл. 30.06.2017, Бюл. № 19. – 8 с.

43. *Сравнительная оценка эффективности ирригации при эндодонтическом лечении / А.Р. Горкунова, А.А. Адамчик, М.С. Апажихова, А.А. Пшунова // Журнал научных статей Здоровье и образование в XXI веке. – 2018. – № 1. – С. 45–49.

44. *Адамчик, А.А. Сравнительная оценка денситометрических показателей конусно-лучевой компьютерной томографии и эксцизионной биопсии в дифференциальной диагностике деструктивных форм хронического периодонтита / А.А. Адамчик, А.В. Арутюнов // Эндодонтия today. – 2018. – № 2. – С. 3–9.

* – Работа опубликована в журнале, включенном в Перечень рецензируемых научных изданий, рекомендованных ВАК при Минобрнауки России для опубликования основные научных результатов диссертаций на соискание ученой степени кандидата наук, на соискание ученой степени доктора наук.

** – Работа опубликована в издании, входящем в международные реферативные базы данных и системы цитирования, рекомендованном ВАК при Минобрнауки России для опубликования основные научных результатов диссертаций на соискание ученой степени кандидата наук, на соискание ученой степени доктора наук.

*** – Патенты

СПИСОК СОКРАЩЕНИЙ

РПВП – 1 – разработанная паста временного пломбирования

РПВП – 2 – разработанная паста временного пломбирования

ХВП – хронический верхушечный периодонтит

КЛКТ – конусно-лучевая компьютерная томография

МБсК – минимальная бактериостатическая концентрация

МБцК – минимальная бактерицидная концентрация

МПБ – мясопептонный бульон

ПЭД – протокол эндодонтических действий

NiTi – никель-титановый

ROC – Receiver Operator Characteristic