На правах рукописи

КОБЫЛКИНА
Татьяна Леонидовна

ПАТОГЕНЕТИЧЕСКИЕ ОСНОВЫ ЗАМЕСТИТЕЛЬНОЙ ТЕРАПИИ КАРИЕСА ДЕНТИНА И ОСТРОГО ПУЛЬПИТА

14.01.14 – стоматология
14.03.03 – патологическая физиология

АВТОРЕФЕРАТ
диссертации на соискание ученой степени
доктора медицинских наук

Краснодар – 2017

Работа выполнена в федеральном государственном бюджетном образовательном учреждении высшего образования "Ставропольский государственный медицинский университет" Министерства здравоохранения Российской Федерации.

Научные консультанты: доктор медицинских наук, профессор **Сирак Сергей Владимирович;** доктор медицинских наук, профессор **Щетинин Евгений Вячеславович**.

Официальные оппоненты:
Давыдов Алексей Борисович, доктор медицинских наук, профессор, федеральное государственное бюджетное образовательное учреждение высшего образования "Тверской государственный медицинский университет" Министерства здравоохранения Российской Федерации, кафедра хирургической стоматологии и челюстно-лицевой хирургии, профессор кафедры;
Лукина Галина Ильхамовна, доктор медицинских наук, доцент, федеральное государственное бюджетное образовательное учреждение высшего образования "Московский государственный медико-стоматологический университет им. А.И. Евдокимова" Министерства здравоохранения Российской Федерации, кафедра терапевтической стоматологии, профессор кафедры;
Цыган Василий Николаевич, доктор медицинских наук, профессор, федеральное государственное бюджетное военное образовательное учреждение высшего образования "Военно-Медицинская академия им. С.М. Кирова" Министерства обороны Российской Федерации, кафедра патологической физиологии, заведующий кафедрой.

Ведущая организация: федеральное государственное автономное образовательное учреждение высшего образования Первый Московский государственный медицинский университет имени И.М. Сеченова Министерства здравоохранения Российской Федерации (Сеченовский Университет).

Защита состоится 19 декабря 2017 г. в 14.00 часов на заседании диссертационного совета Д 208.038.02 на базе федерального государственного бюджетного образовательного учреждения высшего образования "Кубанский государственный медицинский университет" Министерства здравоохранения Российской Федерации (ФГБОУ ВО КубГМУ Минздрава России) (350063, г. Краснодар, ул. Седина, 4, тел. (861) 262-73-75).

С диссертацией можно ознакомиться в библиотеке и на официальном сайте ФГБОУ ВО КубГМУ Минздрава России http://www.ksma.ru.

Автореферат разослан "____"_____2017 года.

Ученый секретарь
диссертационного совета
Д 208.038.02,
доктор медицинских наук,
доцент Лапина Наталья Викторовна

ОБЩАЯ ХАРАКТЕРИСТИКА РАБОТЫ

Актуальность исследования. В современной литературе имеется достаточно много данных об изменениях в пульпе зубов при кариесе дентина. Возникновение и течение острого пульпита многие исследователи связывают с действием флагогенного фактора инфекционного происхождения с последующими сосудистыми расстройствами, определяющими этапность воспалительного процесса (О.В.Кононова, 2008; Е.В.Боровский, 2011; H.Behnia, 2012; W.Guo, 2014). При поверхностном поражении дентина и при среднем кариесе, наблюдается незначительное повышение аргирофильности нервных волокон, что расценивается как реактивное изменение компенсаторного характера (И.А.Беленова, 2010; Г.Р.Рувинская, 2012; S.Nakamura, 2009; M.J.Honda, 2010; P.Rechmann, 2015). При неосложненном кариесе дентина описаны незначительные изменения в пульпе в виде варикозных утолщений, лейкоцитарная инфильтрация и сдавливание нервных пучков в корневой пульпе. Резкая аргирофилия, образование наплывов, вакуолей и распад осевых цилиндров на отдельные фрагменты, отмечается при глубоком кариесе дентина (А.К.Бирагова, 2011; Л.А.Дмитриева, 2012; Y.Yamada, 2013; L.Zhang, 2014). Ряд авторов отмечет, что при остром очаговом пульпите наблюдаются уже более выраженные изменения в пульпе зубов и ее сосудах, набухание и пролиферация эндотелия, склеротические изменения артерий и артериол (С.А.Фролова, 2011; И.В.Вахрушев, 2011; M.Padial-Molina, 2014). Вместе с этим, остальные данные литературы о состоянии сосудистой системы пульпы кариозных зубов крайне скудны.

Одним из древнейших методов лечения пульпита является метод девитализации пульпы, или ее "умерщвление", когда под воздействием внешнего фактора происходит деструкция соединительнотканных и нервных компонентов пульпы зуба с выключением ее функций, в первую очередь, болевой чувствительности (В.Н.Безносик, 2010; J.-Y.Park, 2010; K.M.Mrozik, 2013). В 1836 году шведский врач A.Spooner впервые применил мышьяк для процедуры обезболивания при удалении сосудисто-нервного пучка из корневого канала. Мышьяковистый ангидрид, как протоплазматический яд, воздействует на окислительные ферменты пульпы, приводит к местному нарушению тканевого дыхания и явлениям гипоксии, он блокирует тиоловые соединения, выполняющие функции коферментов дыхания (S.Gronthos, 2012). В ответ на первичное раздражение в пульпе отмечается расширение кровеносных сосудов, особенно капилляров, развивается тромбоз, возникают кровоизлияния, зависящие от изменения стенок сосудов, отек приводит к сдавливанию ткани пульпы (Г.Р.Рувинская, 2012; A.Pisciotta, 2015). Нервные волокна пульпы претерпевают зернистый распад миелиновых оболочек, узловатое набухание и распад осевого цилиндра. Изменения во всех группах клеточных элементов

пульпы сводятся к гибели клеток, в первую очередь одонтобластов (И.М.Волошина, 2006; G.Laino, 2015).

Вместе с этим, решение вопроса "остаточного пульпита" и купирования кровотечения из корневого канала при экстирпации пульпы во многом зависят от понимания патофизиологических механизмов, происходящих в ее сосудистой сети на самых ранних этапах воспаления, особенно при кариесе дентина.

Следует отметить, что пульпа зуба является чрезвычайно интересным объектом для патофизиологического исследования: сохранение жизнеспособной пульпы (всей, коронковой или корневой) при оперативных вмешательствах обеспечивает нормальную трофику тканей зуба и предупреждает развитие периапикальных осложнений (М.А.Дубова, 2013). Именно поэтому весьма перспективными являются биологические методы лечения пульпитов, основанные на использовании защитно-приспособительных сил пульпы (М.М.Царинский, 1968; С.В.Мелехов с соавт., 2010, 2015). Ряд исследователей в своих исследованиях показали, что даже после витальной ампутации корневая пульпа обладает жизнеспособностью, продуцируя репаративный дентин (Л.А.Паразян, 2017), другие авторы указывают на возможность образования дентинного мостика на границе между патологически измененными и жизнеспособными тканями пульпы, когда через 6-8 недель после операции визуально и гистологически обнаруживали дентинные мостики во всех каналах зуба (А.Г.Сирак, 2013). В нашей стране и за рубежом постоянно ведутся поиски наиболее эффективных средств, сохраняющих коронковую, корневую пульпу и стимулирующих репаративный дентиногенез (Н.К.Кривонос, 2009; Е.В.Мурашова, 2012; K.Nishida, 2014).

Для покрытия коронковой или корневой пульпы некоторые авторы предлагают препараты, содержащие коллаген, мукополисахариды, антибиотики, антисептики, анестетики, гормоны (J.W.Lee, 2017). Все эти средства не лишены определенных недостатков, зачастую даже при их комбинировании невозможно обеспечить требуемого эффекта (отсутствие усадки, оптимальная глубина отверждения, низкая водорастворимость и высокое водопоглощение, рентгеноконтрастность и реминерализующие свойства).

Степень разработанности темы исследования. В последние годы существенно модернизировано учение об эмбриогенезе тканей зуба: показана ведущая роль пульпы зуба, изучены анатомия и морфология коронковой и корневой пульпы, ее возрастные особенности (В.И.Гречишников, 1993; 2004; В.П.Бережной, 2007; Н.А.Калинина, 2010; С.В.Юниченко, 2012; J.M.Hare, 2010; K. Iwasaki, 2014; G.Avila-Ortiz, 2015; A.Pisciotta, 2015). Особое внимание уделяется изучению кровообращения в пульпе и в результате этого опровергнуто представление о сосудах в пульпе как о сосудах концевого типа и доказано наличие в ней коллатерального кровообращения (В.П. Загороднова, 2009;

М.И. Шамсутдинов, 2010; A. Pivoriuunas, 2010; H.F. Rios, 2011; S. Sood, 2012). Изучены иннервация, лимфообращение в пульпе и окружающих тканях (Д.А. Черджиева, 2010; P. Langova, 2015). Новейшие методы с применением гистохимии, меченых атомов, флуоресцентной и хромогенной гибридизации позволили изучить ретикуло-эндотелиальную систему пульпы, установить высокую активность защитных механизмов пульпы, доказать пластическую деятельность пульпы, своеобразные регенеративные свойства коронковой и корневой пульпы (А.К.Иорданишвили, 2015). В последние десятилетия благодаря применению новейших лабораторных биохимических и гистохимических методик изучены биологические активные вещества в пульпе (тканевые ферменты, витамины), а также продукты углеводного и белкового обмена (гликоген, РНК, ДНК) как в норме, так и при патологии (М.И.Земскова, 2004; К.М.Алибеков, 2006; Л.А.Дмитриева, 2012).

В результате клинико-экспериментальных исследований доказано наличие тесных нейрогуморальных связей пульпы зуба с различными органами и системами организма; подтверждено наличие изменений в пульпе при самых разных заболеваниях организма - инфекционных, сердечно-сосудистых, болезней обмена, гиповитаминозах, лучевых поражениях, доброкачественных и злокачественных опухолях, пародонтозе, кариесе и многих других (М.И.Меджидов, 2006; О.Ф.Конобевцев, 2005). Ведутся исследования с целью установления реакции пульпы на различные местные раздражители (механические, термические, химические, лекарственные, пломбировочные материалы), что имеет большое практическое значение при выборе методов лечения (А.Г.Арушанян, 2012). Эти исследования позволили установить высокую чувствительность пульпы к разным раздражителям эндо- и экзогенной природы (А.И.Воложин, 2008). Как правило, отмечается ответная реакция пульпы в виде дистрофических и воспалительных изменений. Выявлено также, что характер, интенсивность и исход этих изменений находятся в тесной зависимости от общей реактивности организма, степени его сенсибилизации, состояния центральной нервной системы (Н.Н.Файзуллаева, 2009). Полученные данные указывают на необходимость индивидуального подхода к больным при лечении заболеваний пульпы.

В последние годы значительно пополнились научные знания в области воспаления пульпы. Изучены пути проникновения инфекционных агентов в пульпу, в частности экспериментальными исследованиями доказана возможность гематогенного развития пульпитов и показано влияние на характер воспаления сенсибилизации организма (N.Barker, 2014).

Воспаление в пульпе в настоящее время рассматривается не как процесс, заканчивающийся обязательной ее гибелью, а как ответная защитная реакция пульпы, возникающая в ответ на раздражение ее нервно-рецепторного аппарата (В.В.Таиров, 2009; А.Г.Сирак, 2013; G.Ding, 2010; W.S.Borgnakke, 2013).

Активная борьба с флагогеном, происходящая в пульпе, подчиняется общим, фундаментальным закономерностям развития воспаления в органах и тканях человеческого организма.

Так, в пульпе повышаются метаболические процессы, мобилизуются саногенетические механизмы, происходит ограничение и рассасывание очагов инфильтрации с образованием в последующем кистозных полостей, а также с развитием фиброзной ткани (В.В.Баранов, 2010; F.M.Marques, 2010; J.Liu, 2014). Несколько отстают от вышеназванных исследований методы диагностики форм и стадий воспаленной пульпы. Тем не менее, благодаря более углубленному обследованию больных, объективной оценке болевого симптома, разработке и применению методов электродиагностики и термометрии, значительно снизился процент расхождения клинических и патофизиологических диагнозов. Это дало возможность разработать и внедрить в клинику более целесообразные классификации заболеваний пульпы и более четкие показания к применению различных методов лечения. Все же нужно сказать, что данный раздел патологии пульпы меньше всего разработан и требует дальнейшего неотложного изучения (D.Smiler, 2016; M.Soltan, 2017).

О значительном интересе к данному вопросу свидетельствует появление в последнее десятилетие большого числа исследований, посвященных биологии, патологии и лечению заболеваний пульпы, где поднимаются вопросы патологии и лечения воспаленной пульпы на основе последних данных экспериментальных и клинических исследований (В.И.Гречишников, 2004; Н.В.Рождественская, 2010; H.Behnia, 2010). Одним из важнейших достижений являются разработка и внедрение в практику принципиально нового метода лечения воспаленной пульпы, получившего название биологического. В основу этого метода легли уже упомянутые выше фундаментальные исследования в области биологии и патологии пульпы зуба (М.М.Царинский, 1965; Е.А.Магид, 1988; В.В.Паникаровский, 1990). Длительный период в лечении воспаленной пульпы господствующим был хирургический метод, при котором после девитализации пульпа частично или полностью удалялась. Первые попытки сохранить всю пульпу предпринимались давно, но исключительно в случае ее травмирования. Делались также попытки излечения всей воспаленной пульпы, но это стало возможным лишь в связи с развитием стоматологических технологий.

В свете вышеизложенных данных, дальнейшая разработка новых материалов и средств, позволяющих добиться оптимизации терапевтических методов лечения кариеса дентина и острого пульпита, патогенетически и саногнетически обоснованных и апробированных в эксперименте и клинике, является одной из наиболее актуальных проблем стоматологии, патологической физиологии и медицины в целом.

Цель исследования – экспериментальное и клинико-морфологическое обоснование заместительной терапии с дифференцированным использованием новых стоматологических материалов для оптимизации результатов лечения кариеса дентина и острого пульпита.

Задачи исследования:

1. В экспериментальных условиях исследовать реактивные возможности пульпы как защитно-приспособительные механизмы в раннем и позднем посттравматическом периоде.
2. Разработать рецептуру стоматологических материалов для заместительной терапии кариеса дентина и острого пульпита, в лабораторных условиях оценить их основные технические характеристики.
3. Изучить герметичность надпульпарных слоев дентина при использовании разработанных материалов в качестве лечебных прокладок и оценить их антибактериальную активность.
4. Определить влияние разработанных стоматологических материалов на маркёры воспаления и минерализации в эксперименте на животных.
5. В экспериментальных условиях на модели острого очагового пульпита изучить противовоспалительные и антиоксидантные свойства разработанных стоматологических материалов.
6. Оценить гистологические, гистохимические и морфометрические изменения в надпульпарных слоях дентина и коронковой пульпе при использовании разработанных стоматологических материалов.
7. Разработать алгоритмы клинического использования разработанных стоматологических материалов для лечения больных с кариесом дентина и острым пульпитом.

Научная новизна полученных результатов

Впервые в эксперименте на животных изучено:

- влияние разработанных стоматологических материалов на маркёры минерализации и воспаления, доказано позитивное действие изучаемых материалов на твердые ткани зуба, что способствует регенеративным процессам после лечения;
- противовоспалительные и антиоксидантные свойства разработанных стоматологических материалов на модели острого очагового пульпита, доказано, что разработанные материалы интенсифицируют репаративный дентиногенез и стимулируют выработку заместительного дентина;
- микропроницаемость для красителя, установлено, что разработанные стоматологические материалы обладают высокими герметизирующими свойствами, проникновение красителя не отмечается ни по линии соединения

"паста-дентин", ни по соединению "паста-пломба", что обуславливает герметичность всей композиции и снижает риск реинфицирования.

Впервые методом растровой электронной микроскопии исследована зона контакта дентина зуба и разработанных материалов и установлено, что характер контакта равномерный и плотный, что так же способствует герметичности корневой реставрации.

Установлены новые закономерности защитно-приспособительных механизмов пульпы зуба в ответ на действие внешнего раздражителя, проявляющихся увеличением числа свободных макрофагов с повышенной функциональной активностью (в фазе альтеративного воспаления, 3-6 часов), накоплением β и γ-метатахроматического вещества в участках фибриллогенеза, свидетельствующем об активизации новообразования заместительного дентина (в фазе разрешения острой воспалительной реакции, 3-7 сутки).

Впервые разработана "Паста для временного пломбирования при лечении осложнений кариеса зубов" (патент РФ на изобретение №2616265 от 13.04.2017).

Впервые разработана "Паста для непрямого покрытия пульпы зуба при лечении глубокого кариеса и острого очагового пульпита" (патент РФ на изобретение №2623079 от 21.06.2017).

Впервые разработан "Стоматологический материал для изолирующей прокладки при лечении глубокого кариеса и острого очагового пульпита" (патент РФ на изобретение №2623863 от 29.06.2017).

Впервые разработан "Способ аутотрансплантации зуба с сохранением жизнеспособности его пульпы" (патент РФ на изобретение №2605630 от 27.12.2016).

Впервые на основании многопланового исследования (разработка материалов, лабораторные и экспериментально-клинические исследования) научно обосновано использование разработанных стоматологических материалов (РСМ) для всех этапов заместительной терапии при лечении кариеса дентина.

Впервые дана оценка иммуногистохимических, гистологических и морфометрических изменений в надпульпарных слоях дентина и коронковой пульпе при использовании разработанных стоматологических материалов.

Впервые разработаны и экспериментально обоснованы алгоритмы использования предложенных материалов для лечения кариеса дентина и острого пульпита.

Впервые проведена оценка клинической эффективности применения разработанных материалов при лечении различных форм кариеса дентина в динамике и получен высокий результат успешного лечения, как в ближайшие, так и в отдаленные сроки наблюдения.

Теоретическая и практическая значимость работы. В диссертационной работе решена чрезвычайно актуальная проблема патологической физиологии и стоматологии, а именно разработка, экспериментальное и патогенетическое обоснование с внедрением в практическую стоматологию новых экономически доступных стоматологических материалов отечественного происхождения для заместительной терапии кариеса дентина и острого пульпита.

Разработаны качественно новые критерии оценки функционального состояния надпульпарных слоев дентина при кариесе дентина для оптимизации профилактической работы с целью снижения риска развития острого пульпита.

Результаты проведенного научного исследования позволяют структурировать научную и практическую деятельность врачей-стоматологов, поскольку позволяют экстраполировать изученные в эксперименте на животных эффекты от предлагаемых новых средств терапии в клинику.

Разработаны практические рекомендации, в которых изложены оптимальные варианты использования разработанных средств заместительной терапии кариеса дентина и острого пульпита с учетом анатомо-топографических особенностей, нозологий заболеваний и профилактики возможных осложнений. Разработанные средства для заместительной терапии кариеса дентина и острого пульпита полностью соответствуют ГОСТу Р51577-2000, налажено их изготовление в аптечной сети в соответствии с п.5 ст.13 о "Государственной регистрации лекарственных препаратов" и ст.56. об "Изготовлении и отпуске лекарственных препаратов" Федерального закона N61-ФЗ от 12.04.2010 (ред. от 14.12.2015) "Об обращении лекарственных средств".

Обоснован дифференцированный подход к выбору материала для заместительной терапии и дана научно обоснованная оценка возможности прогнозирования исхода заболевания в зависимости от каждой клинической ситуации.

Методология и методы исследования. Диссертационное исследование выполнено в категориальном поле клинической стоматологии и патологической физиологии с применением междисциплинарного подхода, опирающегося на научные принципы построения логической структуры целостной теории (концепции), что позволило значительно расширить область применения каждой дисциплинарной методологии в отдельности.

Исследование последовательно проведено через этап индукции от конкретного к абстрактному, с определением центрального системообразующего звена разработанной теории (из области абстрагирования к конкретизации основных принципов концепции) до эмпирического этапа с опытно-экспериментальным подтверждением выдвинутой гипотезы. В работе использовано моделирование патологических состояний организма, как ведущий метод научного исследования, созданные модели отвечают всем требованиям,

обеспечивающим их функционирование (ингерентность, простота, воспроизводимость и адекватность).

Диссертация выполнена в строгом соответствии с принципами проведения патофизиологического эксперимента с соблюдением основ доказательной медицины и научного познания (детерминизм, соответствие, дополнительность), по методике сравнения с формированием основных и контрольных групп, с интерпретацией полученных результатов с позиции "ведущей" дисциплины, с соблюдением ассоциативных связей различных формулировок одного и того же понятия. Использованы лабораторные, экспериментальные, клинические, морфологические, иммуногистохимические, биохимические, цитологические и микробиологические методы исследования. Предметом исследования стала разработка обоснованных путей этиотропной, патогенетической, саногенетической терапии кариеса дентина и острого пульпита.

Основные положения диссертации, выносимые на защиту:

1. Способность пульпы зуба к регенерации и сопротивлению внешним раздражителям определяется ее устойчивостью к местным расстройствам микроциркуляторного русла артериального и венозного характера, а при достаточной силе флагогенного фактора - к быстрому и полному сосудистому стазу в зоне воспаления и в прилежащих тканях.

2. Распространение воспалительного процесса в пульпе зуба в направлении от поверхностных участков к центру коронковой пульпы и далее в корневую пульпу и периапикальные ткани зависит от силы и длительности воздействия патологического раздражителя.

3. Расположение пульпы в замкнутом пространстве и отсутствие коллатерального кровообращения ограничивает ее способность к увеличению в объеме, что значительно осложняет саногенетические реакции и приводит к некрозу тканей.

4. Новые средства для заместительной терапии кариеса дентина и острого пульпита позволяют патогенетически обоснованно и с высокой эффективностью их использовать при лечении различных патологических состояний твердых тканей зуба.

5. Разработанная паста для временного пломбирования при лечении осложнений кариеса зубов защищает пульпу от инфицирования, уменьшает экссудацию, оказывает гемостатический эффект, а в отдаленные сроки способствует активизации пролиферации со значительным ускорением образования дентинного мостика.

6. Разработанная паста для непрямого покрытия пульпы зуба при лечении кариеса дентина позволяет оптимизировать микроциркуляторные реакции со снижением экссудативно-гиперемических явлений, а также стимулировать дентиногенную функцию одонтобластов.

7. Сохранение жизнеспособности пульпы обеспечивает снижение частоты возникновения периодонтитов благодаря барьерной функции для распространения бактериальной инфекции за апекс корня зуба.

Степень достоверности и апробация результатов исследования. Достоверность проведенного исследования определяется: формированием достаточного количества наблюдений (n=246) в экспериментах на животных (белые лабораторные крысы, бараны) с разработкой новых экспериментальных моделей; формированием достаточного количества клинических (n = 160) наблюдений, наличием контрольной группы и группы сравнения, использованием современных методов экспериментального моделирования различных патологических состояний организма, экстраполируемых в клинике, использованием высокоинформативных методов функциональной диагностики, электронно-микроскопического и иммуногистохимического исследований, обработкой полученных результатов современными методами статистического анализа.

Научное исследование проведено в рамках Государственного задания Министерства здравоохранения Российской Федерации для ФГБОУ ВО СтГМУ МЗ РФ по осуществлению научных исследований и разработок, в ч.2, р.1, по теме: "Стволовые клетки пульпы в регенерации и иммуномодуляции".

Диссертационное исследование выполнено в соответствии со "Стратегией развития медицинской науки в Российской Федерации на период до 2025 года" и планом научных исследовании в рамках НИОКР "Индивидуальная реактивность и вариативность патологических состояний и фармакологического эффекта" и отраслевой научно-исследовательской программы №22 – "Стоматология" в ФГБОУ ВО "Ставропольский государственный медицинский университет" МЗ РФ на кафедрах патологической физиологии и стоматологии.

Научные исследования поддержаны Российским научным фондом в проектах №14-15-00326 "Изучение механизмов репаративной регенерации в челюстных костях и пульпе зубов экспериментальных животных" (2014-2015) и №14-25-00107 "Разработка технологии направленной тканевой регенерации в челюстно-лицевой области с использованием экто-мезенхимальных плюрипотентных клеток из субэпителиальных тканей мягкого нёба" (2015-2016). Исследования поддержаны зарубежным научным фондом в проекте "Изучение потенциала аутологичных тромбоцитарных концентратов в регенерации дефектов альвеолярной кости на овцах и козах" – совместный российско-индийский грант в РФФИНД №17-54-45151 (2016).

Материалы диссертационного исследования представлены и обсуждены на научно-практических конференциях, симпозиумах и форумах различного уровня: местных, региональных, всероссийских и международных, включая VI Открытую международную научно-практическую конференцию "Актуальные проблемы экспериментальной и клинической медицины" (Москва, 22-

25.11.2016) и 95-ую Генеральную сессию IADR (International Association for Dental Research), Сан-Франциско, 23-27.03.2017, США.

Апробация диссертации проведена на совместном заседании сотрудников кафедр патологической физиологии и стоматологии ФГБОУ ВО СтГМУ Минздрава России.

Внедрение результатов исследований. В результате поэтапного финансирования научной работы в рамках выполнения Государственного задания Министерства здравоохранения Российской Федерации для ФГБОУ ВО СтГМУ МЗ РФ по осуществлению научных исследований и разработок, в ч.2, р.1, по теме: "Стволовые клетки пульпы зуба в регенерации и иммуномодуляции", которые легли в основу диссертационного исследования, автором разработаны новые методы и средства лечения кариеса дентина и острого пульпита. Материалы диссертационного исследования используются в учебном процессе на кафедрах патологической физиологии, стоматологии, детской стоматологии и челюстно-лицевой хирургии СтГМУ.

Результаты диссертационного исследования внедрены и используются в практической работе как частных, так и государственных лечебных учреждений, в том числе в стоматологических отделениях центральных районных больниц гг. Ипатово, Буденновск и Михайловск, в частных медицинских стоматологических клиниках "Аполония", "Полет" и "Фитодент".

Публикации. По теме диссертации опубликовано 39 печатных работ, из них 32 – в изданиях, включенных в Перечень рецензируемых научных изданий или входящих в международные реферативные базы данных и системы цитирования, рекомендованных ВАК при Минобрнауки России для опубликования основных научных результатов диссертаций на соискание ученой степени кандидата наук, на соискание ученой степени доктора наук и издания, приравненные к ним, в том числе 4 патента на изобретение.

Личный вклад автора в исследование. Диссертант лично разработала все качественные методы имитационного моделирования патологических состояний твердых тканей зуба, периодонтально-пародонтального комплекса и пульпы, предложив новые оригинальные идеи и методологию обработки полученных результатов.

Разработанные автором модели отличаются полным соответствием всем требованием, включая их устойчивость при возможных изменениях внешних и внутренних условий, а также устойчивость по отношению к тем или иным возможным изменениям параметров самой модели.

Автор самостоятельно провела аналитические исследования по определению актуальности планируемой темы диссертации, принимала непосредственное участие в экспериментальных, клинических и лабораторных исследо-

ваниях. Самостоятельно провела статистическую обработку и анализ полученных данных. Проведённые исследования позволили получить достоверные, объективные и обоснованные выводы. Авторский вклад в написании научных работ по теме диссертации – 85%.

Объем и структура диссертации. Работа изложена на 253 страницах компьютерного текста и состоит из введения, обзора литературы, материалов и методов исследования, шести глав собственных исследований, заключения, выводов, практических рекомендаций, указателя литературы, который включает 242 источника, из них 129 отечественных и 113 иностранных авторов. Диссертация иллюстрирована 58 рисунками и микрофотографиями, содержит 24 таблицы.

ОСНОВНОЕ СОДЕРЖАНИЕ РАБОТЫ

Материалы и методы исследования. Решение поставленных в настоящем научном исследовании задач проведено в эксперименте и клинике, а также в лабораторных условиях.

В диссертационной работе использовался единый комплекс специальных методов исследования, основанный на принципах экспериментального моделирования, полностью соответствующий принципам доказательной медицины для специальностей 14.01.14 – стоматология и 14.03.03 - патологическая физиология.

Полученные теоретические результаты легли в основу патогенетического обоснования их практического использования в работе врача-стоматолога терапевтического профиля и ряда предложений по их практическому использованию в медицинской промышленности.

Физико-технические испытания разработанных средств проведены в лабораторных условиях на базе специализированной лаборатории Северо-Кавказского федерального университета. Бактериологические и микробиологические исследования проведены на базе ФКУЗ "Ставропольский научно-исследовательский противочумный институт" федеральной службы по надзору в сфере защиты прав потребителей и благополучия. Экспериментальные исследования проведены на базе научно-диагностического и лечебного ветеринарного Центра ФГБОУ ВО "Ставропольский государственный аграрный университет". Проведено 7 серий экспериментальных исследований на животных. Электронно-микроскопические исследования проведены на базе Северо-Кавказского федерального университета. Клинические исследования проведены у 160 пациентов.

Материалы и методы лабораторных исследований. Водопоглощение (Wsp) в мкг/мм^3 рассчитывали для каждого из образцов РСМ с точностью до 1 мкг/мм^3 по формуле: $Wsp = (m_2 - m_3) / V$, где m_2 - масса образца после выдержки в воде 7 суток, мкг; m_3 - рекондиционированная масса образца, мкг; V

- объем образца, мм. Результат испытаний считали удовлетворительным, если водопоглощение не менее четырех образцов не превышает 32 мкг/мм^3.

Лабораторные испытания физико-механических свойств материалов проводили согласно рекомендациям Международного стандарта (1990).

Изготавливали пять образцов для испытаний, измеряли диаметр и толщину каждого образца, подсчитывали объем (V), исходя из диаметра и средней толщины пяти измерений.

Подготовленные образцы выдерживали в лабораторном эксикаторе с безводным хлоридом кальция при плюс (37±2)°С в течение 24 ч. Затем образцы переносили во второй эксикатор с температурой плюс (23±1)°С и выдерживали в течение 1 ч, после чего взвешивали каждый испытуемый образец с точностью до ± 0,2 мг. Повторяли этот цикл до тех пор, пока потеря массы каждого испытуемого образца становилась меньше 0,2 мг в течение 24 ч. Хлористый кальций заменяли на свежепрокаленный перед каждым высушиванием, записывали полученную постоянную массу как m_1. Помещали стакан с образцами в термостат с температурой плюс (37±2)°С на 7 суток. По истечении этого времени вынимали образцы, промывали дистиллированной водой и промокали фильтровальной бумагой до исчезновения видимой влаги. После этого высушивали каждый образец в воздухе в течение 15 с и взвешивали через 1 мин после удаления воды (масса m_2). После взвешивания вновь кондиционировали образцы до постоянной массы в эксикаторе, используя описанный выше цикл. Полученную постоянную массу записывали как m_3 и производили оформление и подсчет результатов.

Продолжительный контакт со слюной или дентинной жидкостью может послужить причиной структурных изменений материалов вследствие экстракции водорастворимых ингридиентов. В результате этого процесса происходит уменьшение массы исследуемых образцов материалов.

Водорастворимость (Wsl) в мкг/мм^3 рассчитывали для каждого из пяти образцов с точностью до 1 мкг/мм^3 по формуле: $Wsl = (m1 - m3)/V$, где m_1 - кондициионированная масса образца до погружения в воду, мкг, m_3 - после погружения в воду, V - объем образца. Результат испытаний считали удовлетворительным, если водорастворимость не менее четырех образцов не превышала 5 мкг/мм^3.

Проверку водостойкости РСМ проводили следующим образом. Форму для изготовления образцов устанавливали на стеклянную пластину, дозировали и замешивали компоненты РСМ, полученной смесью заполняли форму без избытка. Сверху форму накрывали фильтровальной бумагой, смоченной дистиллированной водой. Давали выдержку в течение 6 часов для формирования цементного камня. По мере высыхания бумагу смачиваем водой. По истечении времени бумагу снимали и выдерживали образцы в форме еще 2 часа. Затем образцы извлекали из формы (готовили не менее 4 образцов), помещали в ста-

кан так, чтобы они не соприкасались друг с другом, заливали дистиллированной водой с температурой плюс (37±2)°С и выдерживали в термостате при температуре плюс (37±2)°С в течение 24 часов. По истечении времени образцы извлекали из воды и проводили визуальный осмотр образцов. Результат испытания считается положительным, если на образцах не обнаружено следов разрушения.

Материалы и методы экспериментальных исследований. Антибактериальные свойства РСМ были изучены согласно рекомендациям Международного стандарта ISO №6876 от 2001-08-15 "Пломбировочные материалы" общепринятыми методами диффузии в агар – методом дисков. В качестве тест-культур использованы музейные штаммы микроорганизмов *Staphylococcus aureus* АТСС № 25923, *Escherichia coli* АТСС №25922, *Bacillus cereus* АТСС №8035.

Сразу после замешивания, пломбировочные материалы разводили в дистиллированной воде для приготовления взвеси. Приготовленные взвеси наносили на стандартные бумажные диски диаметром 6 мм. Диски помещали в чашки Петри на свежевысеянные (суточной культурой) твердые питательные среды, которые подлежали инкубированию в термостате при t°37°С в течение 24 ч.

Оценку антибактериальных свойств материалов проводили путем измерения зоны задержки роста микроорганизмов, диски перекладывали на свежевысеянные газоны в чашках Петри, которые далее инкубировали в термостате при t°-37°С в течение 24 часов. Такую процедуру повторяли ежесуточно до тех пор, пока не определялась зона задержки роста микроорганизмов вокруг диска. Оценку антибактериального действия пломбировочных материалов проводили, измеряя диаметр зон задержки роста микроорганизмов: зона в 11-14 – мм свидетельствует о незначительном антибактериальном эффекте; зона в 15-19 мм – свидетельствует об умеренно выраженном антибактериальном эффекте; зона в 20-40 мм – свидетельствует о высоком антибактериальном эффекте. Зона диаметром в 6 мм соответствует диаметру диска и свидетельствует о полном отсутствии антибактериальной активности исследуемого материала.

Изучение микропроницаемости РСМ для красителя. Герметичность лечебной прокладки характеризуется ее проницаемостью для тканевой жидкости, что может способствовать реинфицированию полости зуба. С целью моделировки данной ситуации проводят оценку герметичности реставрации по проницаемости красителя - 1% раствора метиленового синего в течение 72 часов. Глубина проникновения красителя оценивается после изучения шлифов в микроскопе при различных увеличениях. Оценка проникновения красителя измеряется линейно и отображается в баллах: 0 – не проникает, 1 – проникает до 1 мм, 2 – проникает от 1,1 до 2 мм, 3 – от 2,1 до 3 мм, 4 – от 3,1 до 4 мм, 5 – от 4,1 до 5 мм, 6 – от 5,1 до 6 мм, 7 – проникает более, чем на 6 мм.

Для исследования отобраны 50 однокорневых зуба, удаленных по различ-

ным показаниям. Удаленные зубы находились несколько суток в 40% растворе формалина, далее в 10% растворе Трилона-Б, после чего их промывали дистиллированной водой. Из подготовленных зубов изготовлены поперечные шлифы толщиной 0,5 мм. Шлифы изучены методом световой микроскопии в проходящем прямом и отраженном свете при увеличении х32, х64 и х120.

Изучение влияния разработанных материалов на маркеры минерализации костной ткани челюсти и маркеры воспаления у крыс на модели удаленного зуба (МУЗ). Экспериментальное моделирование на живых организмах сопряжено с рядом неизбежных технических трудностей, связанных с жизнедеятельностью и характером питания животных. Поскольку по степени минерализации дентин зуба аналогичен компактному веществу костной ткани, мы сочли возможным изучить способность разработанных средств стимулировать минерализацию твердых тканей зуба на модели удаленного зуба.

При пломбировании кариозной полости нередко происходит контакт материала с тканями периодонта и пародонта, при этом существует возможность токсического повреждения тканей. Поэтому в рамках токсикологических испытаний разработанных средств терапии кариеса дентина, изучена реакция тканей периодонта и пародонта при прямом контакте с разработанными материалами, а также в сравнении с некоторыми зарубежными аналогами. В качестве аналога разработанным ПВП и ПНП нами использованы препараты "Life" (Kerr, США) и "Кальцевит" ("Владмива", Россия). Эксперимент проведен на 120 крысах самцах крыс линии Вистар стадного разведения, 8-месячного возраста, средней массой 275±60 гр. У животных, за исключением интактной группы, удаляли правый верхний моляр под тиопенталовым наркозом (20 мг/кг). Сразу после удаления зуба лунку заполняли соответствующим материалом и заливали цианокрилатным клеем.

Все животные в зависимости от применяемого материала разделены на 6 групп по 20 крыс в каждой: 1 – интактный контроль без удаления зуба (интактная группа); 2 – контроль удаление моляра без применения материала (группа сравнения); 3 - удаление моляра с заполнением лунки удаленного зуба ПВП; 4 - удаление моляра с заполнением лунки удаленного зуба ПНП; 5 - удаление моляра с заполнением лунки удаленного зуба препаратом "Life" (Kerr, США); 6 – удаление моляра с заполнением лунки удаленного зуба препаратом "Кальцевит" ("Владмива", Россия).

На протяжении всего эксперимента крыс содержали в обычных условиях и на стандартном рационе вивария. Животных выводили из эксперимента в два этапа (по 10 крыс из каждой группы) через 10 суток и через 3 месяца после удаления моляра и заполнения лунки удаленного зуба исследуемыми материалами. Выведение из эксперимента осуществляли под тиопенталовым наркозом (40 мг/кг) путем кровопускания из сердца. Для биохимических исследований препарировали верхние челюсти, отсекали участок десны и альвеолярного от-

ростка челюсти в зоне удаления моляра. В гомогенатах костной ткани (75 мг/мл цитратного буфера pH 6,1) определяли маркеры минерализации: активность кислой и щелочной фосфатаз (КФ и ЩФ, соответственно), общей протеолитической активности ОПА, эластазы. В гомогенатах десны (20 мг/мл трис-HCl буфера pH 7,6) проводили определение маркеров воспаления: активность КФ, эластазы, содержание МДА и активность каталазы.

Изучение противовоспалительных и антиоксидантных свойств РСМ на модели острого очагового пульпита (МООД). При лечении инфицированных кариозных полостей без деструктивных процессов в пульпе основной задачей становится ликвидация условий для альтерации, нормализация биохимических и стимуляция репаративных процессов. Важно, чтобы компоненты РСМ стимулировали репарацию, а не ингибировали ее. Важным в этой связи является определение антиоксидантных и противовоспалительных свойств РСМ в сравнении с их ближайшими аналогами на МООП в разные сроки.

Эксперимент проведен на 120 крысах самцах крыс линии Вистар стадного разведения, 8-месячного возраста, средней массой 385±60 гр. У животных, за исключением интактной группы, под тиопенталовым наркозом (20 мг/кг), трепанировали правый верхний моляр с оральной поверхности. Обнажали поверхность пульпы высушивали сформированные полости, вносили РСМ и заливали цианокрилатным клеем. Все животные в зависимости от применяемого материала разделены на 6 групп по 20 крыс в каждой. 1 – животные без трепанации зуба (интактная группа); 2 – трепанация моляра без применения материала (группа сравнения); 3 – трепанация моляра с пломбированием полости ПВП; 4 – трепанация моляра с пломбированием полости ПНП; 5 – трепанация моляра с пломбированием полости препаратом "Life" (Kerr, США); 6 - трепанация моляра с пломбированием полости препаратом "Кальцевит" ("Владмива", Россия).

На протяжении всего эксперимента крыс содержали в обычных условиях и на стандартном рационе вивария. Животных выводили из эксперимента в два этапа (по 10 крыс каждой группы) через 10 дней и через 3 месяца. Выведение из эксперимента осуществляли под тиопенталовым наркозом (40 мг/кг).

Исследование защитно-приспособительных механизмов пульпы в раннем и позднем посттравматическом периоде на модели острого травматического пульпита. Проведена серия экспериментов на животных (овцы) с формированием острого травматического пульпита в области резцов нижней челюсти (зацепов). Формирование модели травматического пульпита происходило в 2 этапа, включавших трепанацию стоматологической фрезой коронковой части зуба и перфорацию пульповой камеры острым зондом. В эксперименте участвовало 16 животных (по 8 в основной и контрольной группах), всего 210 зубов: 30 интактных (контроль) и 180 с перфорацией. Моделирование острого

травматического пульпита в основной и контрольной группах проводили однотипно, с доступом к пульповой камере с язычной стороны.

В контрольной группе сформированную каверну, проникающую сквозь все слои дентина в пульповую камеру оставляли открытой.

В основной группе сформированную каверну закрывали РСМ, пломбировали полость зуба стеклоиономерным цементом (рисунок 1а).

В обеих группах животным резцы нижней челюсти удалялись через 6, 12, 24 часа, 3, 7, 14, 21 и 28 суток после перфорации (рисунок 1б).

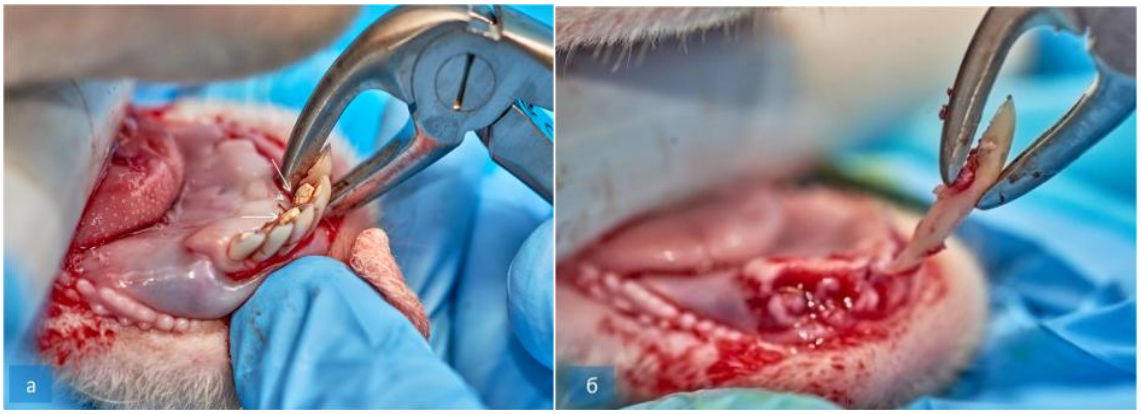

Рисунок 1 – Основная группа. 7 сутки эксперимента. а – резцы нижней челюсти, запломбированные стеклоиономерным цементом (отмечено стрелками) перед удалением; б – удаление зуба

Перед операцией животных выдерживали на голодной диете без воды и корма в течение 12-ти часов. Оперативное вмешательство проводили под рометаровым наркозом. Перед оперативным вмешательством внутримышечно вводили 2% раствор рометара и 2% раствор калипсола в соотношении 1:1 из расчета веса животного (0,15 мл на 1 кг).

Для достижения глубокой седации, с полным снижением мышечного тонуса и высокой степенью аналгезии применяли миорелаксирующее и седативное средство – смесь препаратов Ксиланит и Рометар внутримышечно в дозе 0,05 – 0,25 мл на 10 кг массы животного, что соответствует 0,1 – 0,5 мг АДВ (ксилазина гидрохлорида) на 1 кг массы животного.

Для местной проводниковой анестезии проводили периневральные лидокаиновые блокады: нижнечелюстного нерва - в месте выхода его из овального отверстия введением 2,0 мл. 2%-ного раствора новокаина; подбородочного нерва - введением 3 мл 2%-ного раствора новокаина в подбородочное отверстие в каудальном направлении на глубину 1,0–1,5 см. При этом обезболивали язык, нижнюю губу, подбородок, резцовые зубы, десну соответствующей стороны челюсти.

Материалы и методы гистологического и иммуногистохимического исследования. Удаленные у животных зубы фиксировали в 10% растворе нейтраль-

ного формалина с последующей декальцинацией и заливкой в целлоидин или раскалывали для извлечения свободной пульпы. В части случаев из пульпы в криостате готовили серии срезов для изучения активности щелочных фосфатаз и сукциндегидрогеназы. В работе использовали следующие гистологические и гистохимические методы: окраску гематоксилин-эозином, пикрофуксином, импрегнацию серебром по Футу, по Массону, окраску на фибрин по Вейгерту, на нейтральные мукополисахариды — PAS-реакция (контрольные срезы инкубировали со слюной), на кислые мукополисахариды - окраска толуидиновым синим (контрольные срезы инкубировали с тестикулярной гиалуронидазой), на РНК - реакция Браше (контрольные срезы инкубировали с рибонуклеазой), на ДНК - реакция Фельгена, щелочные фосфатазы определяли по методу Гомори и азосочетаний, реакцию на сукциндегидрогеназу ставили с нитросиним тетразолием по Шелтону.

Предназначенные для гистологических исследований биопрепараты (ткани десны и периодонта) фиксировали в 10% забуференном формалине с последующей проводкой, заливкой и получением супертонких серийных срезов на микротоме ф. Malex по методике Dole.

Срезы окрашивали гематоксилином-эозином, микрофуксином по Ван-Гизону, по Футу, по Бишу и серебрением по Mallor. Гистологическое исследование и морфометрию препаратов изучали под микроскопом при различном увеличении.

Образцы приклеивали на предметный столик токопроводящим клеем и изучали в растровом электроном микроскопе OLIMPUS (Япония) при ускоряющем напряжении от 5 до 80 мВ. Растровую электронную микроскопию проводили на аппарате JEOL серии JSM-6510 с разрешением в режиме высокого вакуума 3.0 нм (30 кВ), 8.0 нм (3 кВ), 15.0 нм (1 кВ), с увеличением от х8 до х300 000 и сохранением полученных изображений в формате TIFF, JPEG.

Материалы и методы клинических исследований. Клинические исследования выполнены на базе кафедры стоматологии Ставропольского государственного медицинского университета. В основу клинического исследования положены результаты обследования и лечения 160 больных с кариесом дентина и острым пульпитом. Возраст пациентов - от 16 до 65 лет. Лиц женского пола - 54,7%, мужского – 45,3%. Большая часть пациентов (55%) относилась к возрастным группам 20-50 лет.

Клиническое обследование больных проводили согласно общепринятой в стоматологии схеме, которая состоит из выявления субъективных, объективных данных и клинико-лабораторных исследований. Особое значение уделяли рентгенологическому исследованию. Рентгенологические методы исследования включали дентальную, ортопантомографию и радиовизиографию. Исследования проводили на рентгенографическом томографе фирмы Siemens.

Основным критерием для постановки диагноза были жалобы больного, ос-

мотр с характерными признаками заболевания и рентгенологические данные.

Все пациенты разделены на две группы: 1 – пациенты, у которых диагностировали кариес дентина (глубокий кариес по клинической классификации) – 80 человек; 2 – пациенты, у которых диагностировали острый очаговый пульпит – 80 человек.

Пациенты каждой группы разделены еще на две подгруппы - основную, для лечения которой использовали разработанные нами материалы и группу сравнения, где использовали импортные аналоги (для ПВП – Life, "Kerr", США, а для ПНП – Кальцевит", ф."Владмива", Россия), в каждой соответственно, по 40 больных.

После постановки диагноза приступали к лечению, согласно разработанному плану заместительной терапии.

Методы лечения кариеса дентина и ООП включали обезболивание, препарирование и медикаментозную подготовку сформированных полостей с учетом индивидуальной оценки состояния надпульпарных слоев дентина.

Перед внесением ПВП или ПНП полости промывали теплым физраствором, затем мирамистином (0,01%), высушивали, и наносили лечебную прокладку, конденсируя ко дну в проекции пульпы и стенкам полости щадящими движениями инструмента. ПВП и ПНП готовили непосредственно перед их внесение в полость зуба, ставили постоянную пломбу (композит светового или химического отверждения).

Электровозбудимость пульпы оперируемых зубов определяли с помощью универсальных аппаратов-электроодонтометров "Дентометр ДМ-1" (Беларусь) и PARKELL (США) (рисунок 2).

а *б*

Рисунок 2 – Аппараты для проведения электроодонтодиагностики.
а – "Дентометр ДМ-1" (Беларусь), б – универсальный электроодонтометр "PARKELL" (США) – аналоговый (внизу) и цифровой (вверху)

Критериями качества удовлетворительного лечения при оценке результатов стали клинические показатели: отсутствие жалоб; отсутствие болезненности зуба при перкуссии и пальпации мягких тканей; отсутствие отека; нормализация показателей электровозбудимости пульпы; восстановление функции зуба и рентгенологические показатели: однородность пломбы, плотное прилегание лечебной прокладки пломбировочного материала к стенкам полости зуба; наличие и толщина слоя заместительного дентина.

Методы статистической обработки данных. Статистическая обработка данных выполнена, с использованием Statistica 12.0 – профессиональной программы по сбору, статистическому анализу и обработке данных в среде Windows. Обработка данных проводилась методами анализа альтернативных признаков и с использованием непараметрических критериев.

РЕЗУЛЬТАТЫ СОБСТВЕННЫХ ИССЛЕДОВАНИЙ

В диссертационной работе на основании проведенных многоплановых исследований (создание новых стоматологических материалов, изучение их технических характеристик, лабораторные, экспериментальные, клинические исследования по изучению их эффективности) решена проблема заместительной терапии кариеса дентина и его осложнений путем патогенетически обоснованного дифференцированного использования новых стоматологических материалов.

Проведенное исследование позволило на моделях патофизиологического эксперимента дополнить известные данные о течении воспалительного процесса в ограниченном пространстве – пульпе зуба. Классические представления о воспалении в пульпе рассматриваются как процесс, не обязательно заканчивающийся гибелью ткани, а как защитно-рефлекторная реакция пульпы в ответ на воздействие флагогенного фактора различного происхождения. Активная борьба с раздражителем, происходящая в пульпе, подчиняется общим закономерностям развития воспаления в органах и тканях человеческого организма. Так, первичная альтерация, вызванная действием флагогена, способствует появлению биологически активных веществ, запускающих каскад саногенетических процессов. Вместе с тем, характер микроциркуляторных изменений от кратковременной ишемии через артериальную и венозную гиперемию к стазу, выявленные в нашем исследовании, имеет свои особенности, определяемые множеством условий, имеющим отношение как к самому флагогену, так и состоянию пульпы.

Ограниченное пространство зуба оказалось чувствительно к интенсивности действия флагогена и глубины поражения пульпы, а значит, степень первичной альтерации определяет возможный исход воспалительного процесса. Биологически активные вещества, прежде всего, продукты перекисного окисления липидов клеточных мембран, высвобождаемые при действии флагогенного

фактора, обеспечивают доступ в пульпу клеточных и гуморальных продуктов, обладающих вторичным альтерирующим действием, повышают окислительные процессы, а в части случаев, обеспечивают развитие кистозных полостей, фиброзной ткани. Исследования ученых свидетельствуют о резком изменении соотношения полисахаридов в цитоплазме новообразованных одонтобластов и прилежащих клеток пульпы в процессе формирования дентинного мостика в зубах человека при наложении на обнаженную пульпу гидроокиси кальция. Эти данные послужили в свое время основанием для разработки и внедрения в практику принципиально нового метода лечения воспаленной пульпы, получившего название биологического. В основу этого метода легли исследования в области биологии и патологии пульпы зуба.

Авторским коллективом получен ряд патентов РФ на изобретение, полученные теоретические результаты фундаментального характера легли в основу патогенетического обоснования их практического использования в работе врача-стоматолога терапевтического профиля и ряда предложений по их практическому использованию в медицинской промышленности.

Как показали результаты лабораторно-экспериментального и клинического исследования, разработанные пасты отличаются от аналогов высокими противовоспалительными, антисептическими, адгезионными и рентгеноконтрастными свойствами. Пасты обладают оптимальным для пульпы зуба pH, устойчивостью к вымыванию дентинной жидкостью, способностью стимулировать дентиногенную функцию пульпы зуба, что позволяет эффективно использовать их при лечении кариеса дентина и острого очагового пульпита. Высокие пластические и обтурационные свойства пасты подтверждены *лабораторно-экспериментальным путем*. Для этого 16 зубов, удаленных по клиническим показаниям (пародонтит) запломбированы пастой, приготовленной по методу прототипа (Life) и разработанной пастой для временного пломбирования при лечении осложнений кариеса зубов. Чтобы объективно оценить качество обтурации полости зуба при пломбировании пастой–прототипом к ней добавлено рентгеноконтрастное вещество (рисунок 3).

Установлено, что качество заполнения полости зуба пастой-прототипом низкое, паста прилегает к стенкам полости зуба не плотно, что может привести в клинических условиях к вымыванию пасты-прототипа дентинной жидкостью и постпломбировочным болям (рисунок 3а). При использовании разработанной пасты для временного пломбирования при лечении осложнений кариеса зубов лабораторным путем установлено, что она рентгеноконтрастна, позволяет добиться более плотного прилегания к стенкам полости зуба (рисунок 3б).

Данными исследованиями подтверждены высокие пластические и обтурационные свойства разработанной пасты для временного пломбирования при лечении осложнений кариеса зубов.

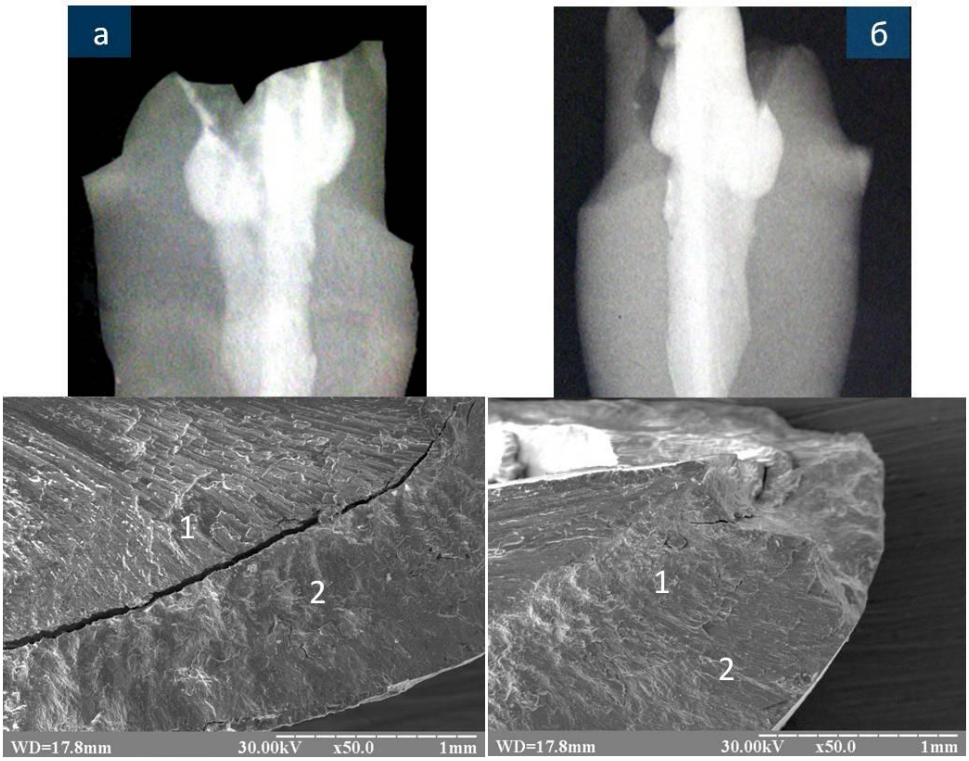

Рисунок 3 – Лабораторная часть исследования. а – рентгенологическое (вверху) и электронно-микроскопическое (внизу) исследование качества обтурации полости зуба пастой-прототипом (1 – кальмецин, 2 – стенка зуба); б – рентгенологическое (вверху) и электронно-микроскопическое (внизу) исследование качества обтурации полости зуба разработанной пастой (1 – ПВП. 2 – стенка зуба)

Хорошая совместимость вышеперечисленных компонентов разработанной пасты, обладающих известными лечебными свойствами, обеспечивает синергизм их действия, приводящий к открытию новых свойств, способствующих наиболее широкому раскрытию всего спектра фармакологических эффектов.

Основным преимуществом перед пастой-прототипом является следующее. После пломбирования полости зуба начинается лечебное воздействие введенных в состав пасты для временного пломбирования при лечении осложнений кариеса зубов кальция гидроксида и кобамамида, оказывающих оптимальное подщелачивающее воздействие в диапазоне pH 8,5 - 9,0, что эффективно подавляет действие микроорганизмов в корневом канале, но не оказывает раздражения и не вызывает воспаления околозубных тканей и пульпы зуба. Подобранное экспериментальным лабораторным путем оптимальное соотношение содержания кальция гидроксида и кобабамида стимулирует потенцирующее действие пасты на репаративую функцию пульпы зуба, которого оказывается вполне достаточно для поддержания подщелачивающего эффекта в течение всего периода дентиногенеза.

Определение зоны контакта дентина стенок полости зуба и изучаемых материалов методом растровой электронной микроскопии показало, что все ис-

следуемые стоматологические материалы ПВП, ПНП и Life (контроль) способны равномерно заполнять дно полости зуба, однако материал Life (ф.Kerr) по своей структуре содержит самые крупные частицы (до 10х15 мкм), в результате чего при введении материала даже тонким слоем могут образовываться трещины и по линии "дентин - материал" (рисунок 4).



Рисунок 4 – Лабораторная часть исследования. Электронограмма поверхности продольного шлифа в области дна полости зуба, запломбированного материалом Life (ф.Kerr). а – область "материал - дентин"; б – выделенная область. РЭМ. Ув. х300 (а) и х500 (б). Д – дентин; П – пломба из Life (ф.Kerr)

Заполнение дна полости зуба ПВП и ПНП дает более плотный герметичный контакт с его стенкой (рисунок 5), чем у материала Life (ф.Kerr).



Рисунок 5 – Лабораторная часть исследования. Электронограмма продольного шлифа области дна полости зуба, заполненного пастой для временного пломбирования. а – область "материал-дентин". РЭМ. Ув. Х200; б – выделенная область. Ув. х50 (а) и х150 (б). Д – дентин; П – пломба из пасты для временного пломбирования

При сравнении структуры материалов ПВП и ПНП при заполнении дна полости зуба наиболее однородным и плотным по своей микроструктуре оказал-

ся ПНП, контакт пломбировочных материалов ПВП и ПНП с дентином равномерный и плотный у обоих материалов.

Таким образом, в результате лабораторных испытаний разработанных паст получен технический результат, ранее не известный, имеющий высокий эффект.

С целью изучения качества разработанных стоматологических материалов (РСМ) для заместительной терапии кариеса дентина проведен ряд лабораторных исследований. Оценивалось: водорастворимость и водопоглощение.

Исследование водорастворимости ПВП и ПНП показало полное соответствие материалов международным стандартам. Водорастворимость ПВП соответствует 0,34%, это значительно ниже регламентируемого уровня и свидетельствует о стабильности материала после полимеризации и устойчивости к действию тканевой жидкости. Водорастворимость ПНП составляет 0,57%, что также значительно меньше максимально допустимой границы, однако на 0,23% больше чем у ПВП.

Водопоглощение исследуемых материалов также отвечает международным стандартам и находится на уровне 1,72% для ПНП и 2,2% для ПВП. После проведенного исследования образцы материалов признаков деструкции не имели. Следовательно, водостойкость исследуемых образцов ПВП и ПНП соответствует требованиям 2.2.10 ТУ У24.4-24274506-013:2017.

Поскольку рентгенконтрастность также является важным свойством пломбировочного материала, так как оно позволяет проводить контроль качества лечения, на следующем этапе исследования установлено, что исследуемые образцы ПВП и ПНП соответствуют толщине алюминиевой фольги в 2 мм, что составляет 400% по алюминию, что полностью соответствует Международным стандартам ISO и свидетельствует о высоком уровне контрастности при проведении диагностических исследований. Таким образом, рентгеноконтрастность ПВП и ПНП соответствует требованиям 2.2.11 ТУ У 24.4-24274506-013:2017. Результаты измерения толщины пленки, образуемой ПВП и ПНП, показали толщину в 10 мкм, что в 5 раз меньше значения, рекомендуемого стандартом ISO, следовательно, ПВП и ПНП демонстрируют высокую способность к растеканию и герметизации пульповой камеры.

Определение антимикробной активности ПВП и ПНП методом дисков показало, что ПВП антимикробными свойствами практически не обладает, следовательно, его целесообразно использовать при лечении глубокого кариеса без инфицирования дентина и поверхностных слоев пульпы. ПНП, напротив, обладает выраженными антибактериальными свойствами к *Staphylococcus aureus* ATCC № 25923, *Escherichia coli* ATCC №25922, *Bacillus cereus* ATCC №8035 причем в короткие сроки, что позволяет рекомендовать его использование при лечении инфицированных кариозных полостей и острого очагового пульпита

Проведенное микроскопическое исследование на герметичность и адгезию у шлифов зубов, запломбированных ПВП, ПНП и Life ("Kerr"), показало следующее:

- пломбировочные материалы ПВП, ПНП и Life ("Kerr") заполняют дно полости зуба равномерно и герметично как в центре, так и в пристеночной части;
- применяемый краситель (1% метиленовый синий) не проникает между материалом и дентином ни в одном исследованном случае при использовании ПНП, что соответствует 0-1 баллам шкалы проницаемости;
- применяемый краситель (1% метиленовый синий) частично проникает между материалом и дентином (в основном, по линии контакта материал-дентин) при использовании ПВП, что соответствует 2-3 баллам шкалы проницаемости;
- применяемый краситель (1% метиленовый синий) интенсивно проникает между материалом и дентином при использовании Life ("Kerr"), в основном, за счет многочисленных пор, что свидетельствует о низкой степени герметизма и соответствует 7-10 баллам проницаемости;
- наилучшая адгезия ко дну и стенкам полости зуба отмечается у ПНП.

Изучение адгезивной прочности соединения ПВП, ПНП и реставрационного материала Филтек также показало высокие результаты. Определено, что адгезивная прочность между ПВП и Филтек равна 12,9 МПа, а адгезивная прочность между ПНП и Филтеком равна 12,7 МПа. Это обусловлено в первую очередь тем, что изучаемые материалы имеют сходную полимерную (органическую) матрицу с реставрационными композитами. С другой стороны, при фотоинициации ПВП и ПНП в области дна полости зуба в течение 30 секунд формируется полимеризованый участок, толщиной около 2-х мм, что позволяет в это же посещение производить реставрацию коронки зуба.

Таким образом, исследуемые материалы ПВП и ПНП формируют соединение высокой прочности с дентином стенок кариозной полости, а также с его дном, что способствует хорошей фиксации материала в полости зуба и формированию герметичной коронковой реставрации. Полученные результаты достоверны в пределах высоты образца 2,07 мм, следовательно, это необходимая толщина ПВП при создании барьера с пульпой. Кроме того, ПВП и ПНП обладают высокой адгезией к реставрационным композитам, что позволяет создать единую прочную и герметичную реставрацию зуба (коронковой его части).

Следующая часть исследования посвящена изучению влияния разработанных стоматологических материалов на маркеры минерализации и воспаления.

Совместимость стоматологических материалов для лечения кариеса дентина с окружающими тканями обуславливает эффективность и долговечность проводимого лечения. Совместимость с периодонтом и способность материалов стимулировать репаративные процессы значительно повышают сроки репаративной регенерации и выработку заместительного дентина.

Для экспериментального исследования репаративной функции дентина крайне сложно создать адекватную модель на животных, позволяющую точно воспроизвести все требуемые условия (специфика питания и жизнедеятельности лабораторных животных). Поэтому, в данной части научной работы, учитывая тот факт, что по степени минерализации дентин зуба аналогичен компактному веществу костной ткани, мы сочли возможным изучить способность разработанных средств стимулировать минерализацию твердых тканей зуба на модели удаленного зуба.

Исследовали реакцию комплекса тканей (воспаление десны и степень минерализации кости) экспериментальных животных при прямом контакте с разработанными средства заместительной терапии кариеса дентина ПВП, ПНП в сравнении с их зарубежными аналогами и отечественными аналогами Life ("Kerr", США) и "Кальцевит" ("Владмива", Россия).

Как показали результаты проведенного исследования, активность одного из маркеров остеокластов КФ во всех опытных группах низкая и соответствовала показателю у интактных крыс. После заполнения лунок удаленных зубов ПВП и ПНП активность КФ одновременно достоверно ниже значений, зарегистрированных в группе сравнения (без применения материалов, $P>0,05$ и $P_1<0,01$). После использования Кальцевита активность КФ в костной ткани челюсти занимала промежуточный уровень между значениями в интактной и контрольной группах ($P>0,05$ и $P_1>0,05$). Это говорит о менее выраженном торможении костной резорбции под влиянием Кальцевита и Life и об эффективном ингибировании этого процесса после заполнения каналов ПВП и ПНП.

Подтверждением более эффективного торможения процессов резорбции костной ткани под влиянием ПВП и ПНП явились результаты изучения активности эластазы, фермента участвующего в гидролизе коллагена. После заполнения лунок удаленных моляров перечисленными материалами активность эластазы костной ткани через 3 месяца после травмы (рисунок 6) полностью соответствовала уровню здоровых интактных животных, что говорит о прекращении резорбционных процессов, связанных с травмой ($P>0,05$ и $P_1<0,01$).

Использование материалов Life и Кальцевит способствовало сохранению активности эластазы на более высоком уровне с промежуточными значениями между показателями в интактной и контрольной группах, что может свидетельствовать о наличии остаточных процессов резорбции костной ткани после удаления моляров.

Активность ферментов, участвующих в восстановлении костной ткани, ЩФ и ОПА, в челюстях 5 и 6 групп крыс, после применения Life и Кальцевита, соответственно, являлась более низкой, чем после заполнения лунок материалами ПВП и ПНП. Эти результаты свидетельствуют о том, что под влиянием ПВП и ПНП процессы костной регенерации идут гораздо интенсивнее, чем после применения Life и Кальцевита. Изучение противовоспалительных и ан-

тиоксидантных свойств разработанных материалов для лечения кариеса дентина на модели острого очагового пульпита показало, что использование ПВП и ПНП способствовало существенному уменьшению активности КФ в костной ткани челюсти.

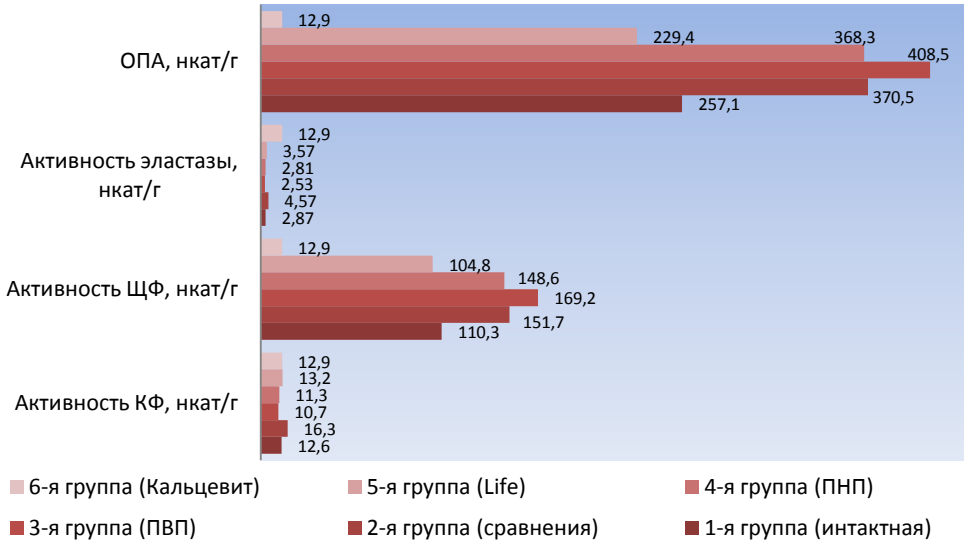

Рисунок 6 – Влияние исследуемых материалов на биохимические показатели в костной ткани челюсти в области удаленного моляра крыс через 3 месяца после начала эксперимента

Причем, значения этого показателя, характеризующего резорбцию костной ткани, под влиянием этих материалов снизились до уровня у интактных здоровых крыс ($P > 0,05$ и $P_1 < 0,05$). Аналогичным образом препараты ПВП и ПНП повлияли и на активность эластазы – фермента, участвующего в деградации коллагена костной ткани. Активность эластазы в 3 и 4 группах уменьшилась до нормальных значений ($P > 0,05$ и $P_1 < 0,01 – 0,05$). Использование материалов Life и Кальцевит также оказало определенное влияние на показатели резорбции костной ткани, но снижение не оказалось достоверно значимым, и их уровень соответствовал таковому у контрольных крыс 2-ой группы ($P < 0,05 – 0,01$ и $P_1 > 0,05$). Этот факт свидетельствует о менее выраженном влиянии Life и Кальцевита на торможение резорбции, которая обусловлена экспериментальным ООП. Активность ЩФ в костной ткани животных, у которых использовали ПВП и ПНП сохранялась на достоверно высоком по сравнению с интактными крысами ($P < 0,01$), что свидетельствует о стимуляции этими препаратами процессов минерализации костной ткани на фоне моделирования ООП (рисунок 7).

Под влиянием материалов Life и Кальцевит процессы минерализации протекали менее активно, поскольку активность ЩФ в костной ткани оставалась на уровне интактных животных ($P > 0,05$). После заполнения вскрытой полости зуба материалами ПВП и ПНП ОПА в костной ткани челюстей также сохранялась на высоком уровне, достоверно превышающим нормальные значения ($P < 0,001 – 0,01$).

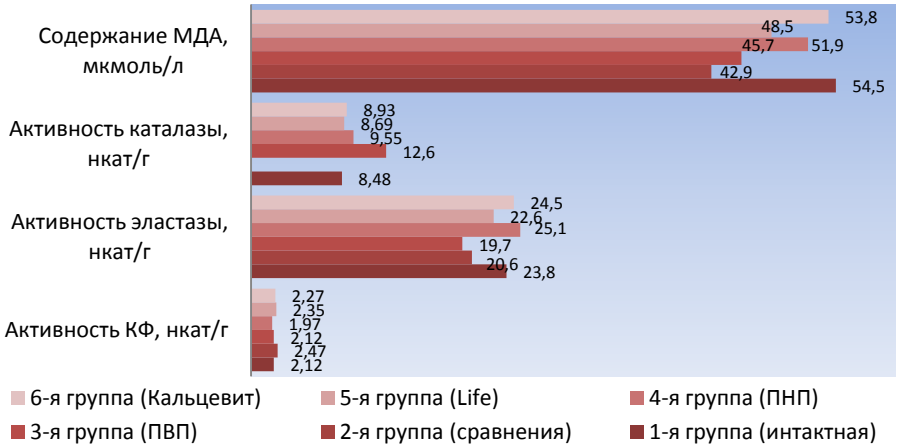

Рисунок 7 – Влияние исследуемых материалов на показатели воспаления в тканях десны при остром очаговом пульпите у крыс через 3 месяца после начала эксперимента

Благодаря этому можно заключить, что под влиянием этих стоматологических материалов происходит эффективное формирование коллагена костной ткани на фоне экспериментального ООП.

Применение материалов Life и Кальцевит не оказало выраженного влияния на синтез коллагена, так как ОПА в костной ткани челюсти животных, у которых использовали эти средства, зарегистрирована на уровне интактной группы ($P > 0,05$).

Обобщая полученные результаты исследования, следует отметить, что на модели экспериментального острого очагового пульпита у крыс установлены противовоспалительные и антиоксидантные свойства изучаемых материалов, проявляющихся в тканях десны на начальных этапах моделирования патологии. Наиболее выраженное действие оказали ПВП и ПНП. Все исследуемые материалы с одинаковой эффективностью тормозили резорбцию костной ткани челюсти на начальном этапе ООП (через 10 дней). Отдаленные исследования (через 3 месяца) установили стимулирующее действие материалов ПВП и ПНП на белковый и минеральный обмен с одновременным ингибированием процессов деградации костной ткани челюсти.

Стоматологические лечебные материалы Life и Кальцевит, показавшие высокое лечебно-профилактическое действие на начальном этапе моделирования патологии, в дальнейшем оказались менее эффективными по сравнению с материалами ПВП и ПНП. Самую высокую активность каталазы продемонстрировал ПВП, что можно рассматривать как способность материала повышать антиоксидантную защиту тканей пульпарно-пародонтального комплекса.

Следующим этапом исследования стало уточнение реактивных возможностей пульпы как защитно-приспособительных механизмов организма в раннем и позднем посттравматическом периоде. Для выполнения поставленной задачи проведена серия экспериментов на животных (овцы) с формированием остро-

го травматического пульпита в области резцов нижней челюсти (зацепов). Формирование модели травматического пульпита происходило в 2 этапа, включавших трепанацию стоматологической фрезой коронковой части зуба и перфорацию пульповой камеры острым зондом. В эксперименте участвовало 16 животных (по 8 в основной и контрольной группах), всего 210 зубов: 30 интактных (контроль) и 180 с перфорацией.

Моделирование острого травматического пульпита в основной и контрольной группах проводили однотипно, с доступом к пульповой камере с язычной стороны. В контрольной группе сформированную каверну, проникающую сквозь все слои дентина в пульповую камеру оставляли открытой. В основной группе сформированную каверну закрывали РСМ, пломбировали полость зуба стеклоиономерным цементом.

В обеих группах животным резцы нижней челюсти удалялись через 1, 6, 12, 24 часа, 3, 7, 14, 21 и 28 суток после перфорации стенки полости.

Установлено, что морфологические и гистохимические проявления пульпитов, полученных в эксперименте, характеризуются всеми чертами, присущими воспалению как общепатологическому процессу. В динамике развития экспериментального пульпита можно выделить 3 фазы.

Первая фаза - ранние альтеративные изменения (до 3 часов). Основными морфологическими проявлениями являются гиперемия и отек ткани. Гистохимические сдвиги - накопление в основном веществе ткани пульпы в области травмы PAS-положительного материала, что, вероятно, связано с процессами декомпозиции и диссоциации белково-мукополисахаридных комплексов. Наступающая в ряде случаев на более поздних сроках потеря предшествующей γ-метахромазии свидетельствует, по-видимому, о деполимеризации кислых мукополисахаридов. Гиперемия и отек ткани уже в ранние сроки после опыта сопровождаются существенными структурными изменениями, касающимися, в частности, состояния сосудистых мембран. Последние вначале уплотняются, однако вскоре интенсивность их окраски Шифф-йодной кислотой снижается, они становятся разволокненными (рисунок 8а). Необходимо подчеркнуть, что наряду с чисто альтеративными изменениями в это время уже можно видеть и проявления некоторых защитно-компенсаторных реакций ткани пульпы. Например, увеличивается число свободных макрофагов; цитоплазма многих из них вакуолизирована, что свидетельствует о повышенной функциональной активности этих клеток. В цитоплазме фибробластов наблюдается нарастание пиронинофилии (рисунок 9а, б).

Вторая фаза - собственно острое воспаление. Уже через 6 часов в области травмы и в соседних участках наблюдается серозная экссудация. В дальнейшем она сменяется серозно-гнойной, а затем приобретает гнойный характер. Эта стадия характеризуется дальнейшим нарастанием и углублением альтеративных изменений, достигающих степени тяжелой тканевой деструкции.

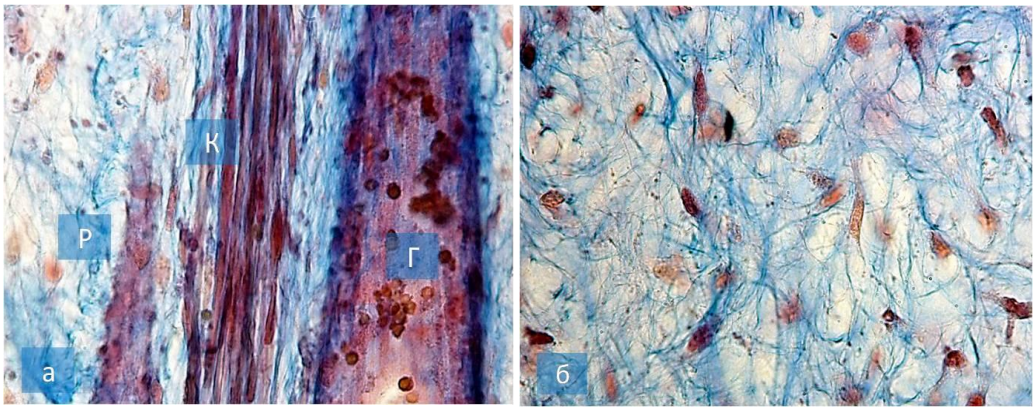

Рисунок 8 – Пульпа зуба через 1 (б) и 3 часа (а) после нанесения травмы. а – PAS-реакция сосудистых мембран (Р), разволокнение мембран вокруг стенок капилляров (К), PAS-положительная гиалиновая мембрана (Г). Окраска по Массону. Об. 100, ок. 10; б - β и γ-метахромазия основного вещества пульпы. Окраска по Массону. Об. 100, ок. 10

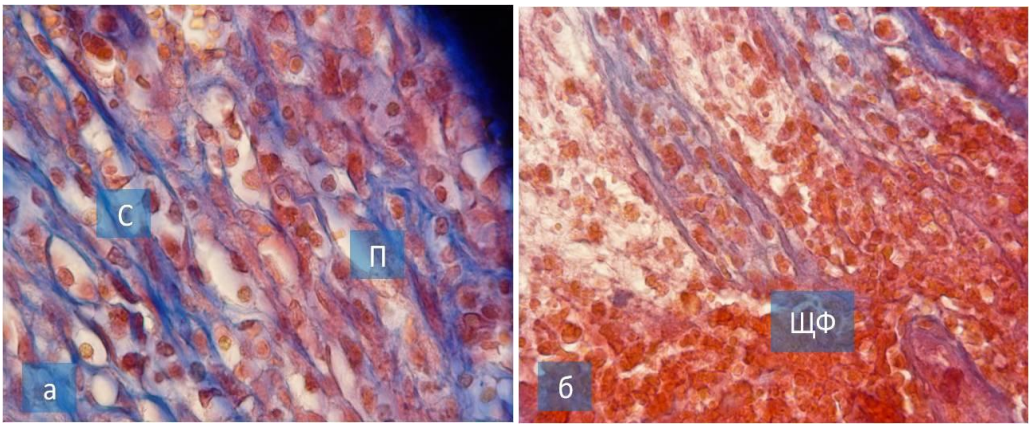

Рисунок 9 – Пульпа зуба через 3 (а) часа и 7 часов (б) после нанесения травмы. а – повышенная пиронинофилия (П) в цитоплазме эндотелия сосудов (С). Окраска на РНК по методу Браше. Об. 100, ок. 10; б – перераспределении активности фермента при реакции на щелочные фосфатазы (ЩФ) по Гомори. Окраска по Массону. Об. 100, ок. 10

Лизис и распад сосудистых мембран сопровождаются прогрессирующим нарушением сосудистой проницаемости. В зоне воспаления нарастает дальнейшая деструкция сосудистых мембран; PAS-реакция выявляет истончение сосудистых мембран, фрагментацию и распад (рисунок 10,11).

Третья фаза - разрешение острых воспалительных реакций. Начиная с 7-х суток нанесения травмы в значительном числе наблюдений острое воспаление приводит либо к гнойному расплавлению, или к некрозу пульпы, или начинает стихать и ведущим становится продуктивный компонент патологического процесса (рисунок 12,13).

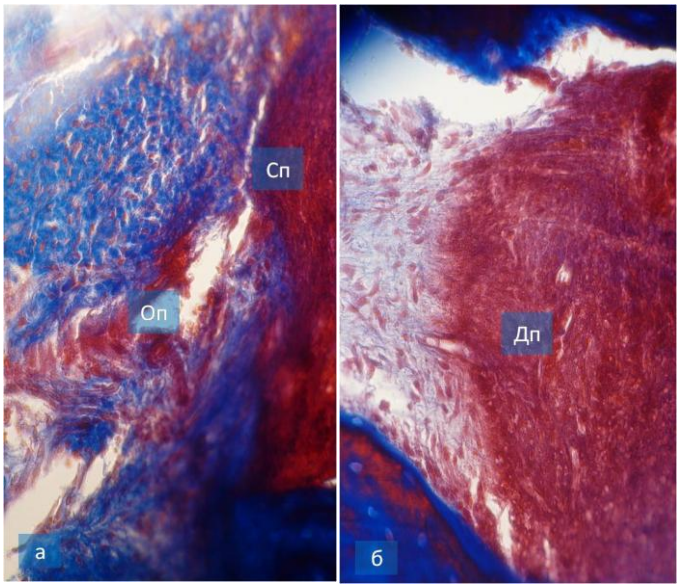

Рисунок 10 – Пульпа зуба через 12 часов после нанесения травмы. а – острый очаговый (Оп), серозно-гнойный пульпит (Сп). Окраска по Массону. Об. 40, ок. 20; б – диффузный серозно-гнойный пульпит (Дп). Окраска по Массону. Об.100,ок. 10

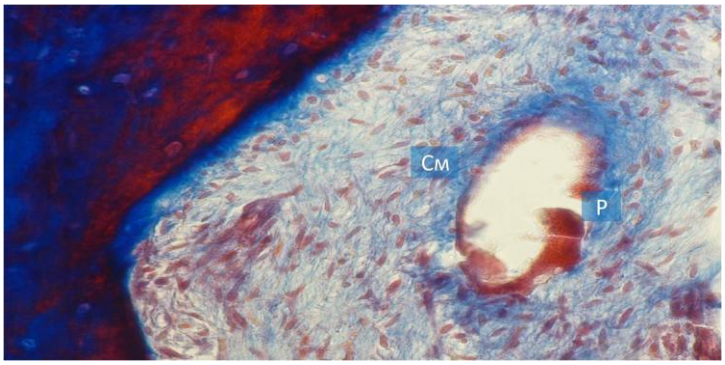

Рисунок 11 – Пульпа зуба через 12 часов после нанесения травмы. Фрагментация и глыбчатый распад (Р) сосудистых мембран (См) на фоне серозно-гнойного воспаления. Окраска по Массону. PAS-реакция. х300

В ряде случаев пульпит приобретает характер гангренозного. Отмечается интенсивное новообразование капилляров. Цитоплазма бурно размножающихся фибробластов и эндотелиальных клеток ярко пиронинофильна. В других опытах в те же сроки эксперимента наблюдается картина простого пульпита. В ряде случаев отмечается инкапсуляция дентинных отломков и очагов некроза с их отграничением от жизнеспособной ткани пульпы. В участках фибриллогенеза отмечается накопление β и γ-метатахроматического вещества, которое, вероятно, принимает активное участие в процессах организации новообразования дентина.

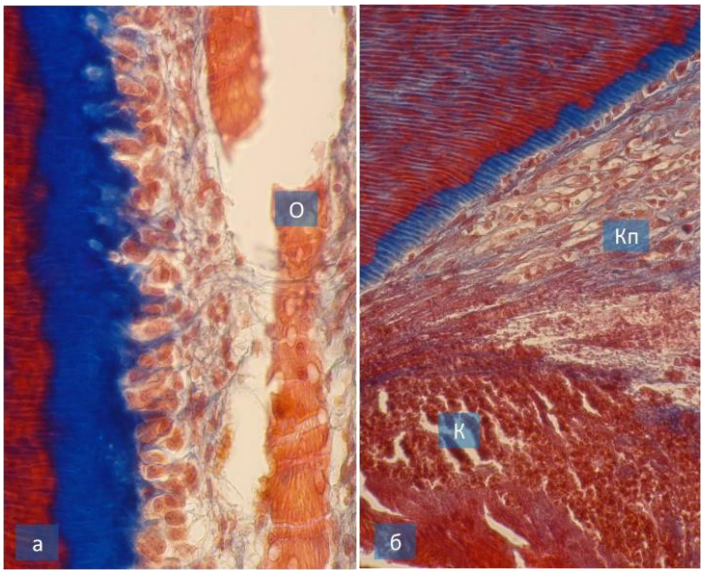

Рисунок 12 – Пульпа зуба через 7 суток после нанесения травмы. а – очаги (О) гнойного расплавления собственной ткани пульпы. Окраска по Массону. Об. 40, ок. 20; б – обширные некрозы, распространяющиеся на всю коронковую пульпу (К) и часть корневой пульпы (Кп). Окраска по Массону. Об. 100, ок. 10

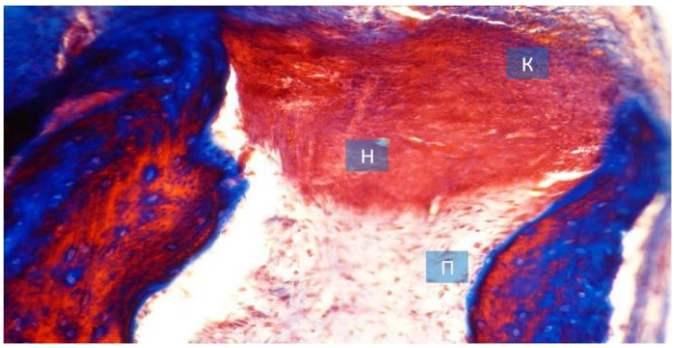

Рисунок 13 – Пульпа зуба через 28 дней после нанесения травмы. Повышение активности щелочной фосфатазы в соединительнотканной капсуле (К), отграничивающей зону некроза (Н) от жизнеспособной ткани пульпы (П). Реакция на щелочную фосфатазу по Гомори, х190

Для участков с усиленным фибриллогенезом типична высокая активность щелочной фосфатазы, что соответствует данным Gersh, Catchpole, Buck (2005), а также Bourne (2016), которые отводят этому ферменту важную роль в образовании мукополисахаридов, тесно связанных с процессами фибриллогенеза.

Таким образом, в результате проведенного исследования установлено, что собственная ткань пульпы обладает высокими реактивными возможностями. Уже через 3 часа после нанесения травмы в ней обнаружены проявления защитно-приспособительных механизмов в виде увеличения числа свободных макрофагов; с повышенной вакуолизировацией цитоплазмы (альтеративное воспаление). Через 6 часов (собственно острое воспаление) отмечается прогрессирующее нарушение сосудистой проницаемости с выходом клеток через стенки сосудов из-за гнойного их расплавления, через 7 суток (разрешение

острых воспалительных реакций) наблюдается инкапсуляция дентинных отломков и очагов некроза с их отграничением от жизнеспособной ткани пульпы на фоне интенсивного новообразования капилляров.

Исследование подтвердило существующую теорию о том, что экспериментальные пульпиты в динамике их развития характеризуются последовательной сменой фаз: скрытые альтеративные изменения, острое воспаление с поэтапными изменениями микроциркуляторного русла, разрешение острых воспалительных реакций. Гистохимическое изучение пульпитов позволило вскрыть некоторые не улавливаемые обычными гистологическими методами особенности течения отдельных фаз и форм воспаления пульпы. Сопоставление результатов исследований гистохимическими методами с клиническими данными при изучении пульпитов позволило с большой степенью достоверности судить о характере и прогнозе тех или иных форм воспаления пульпы (схема 1).

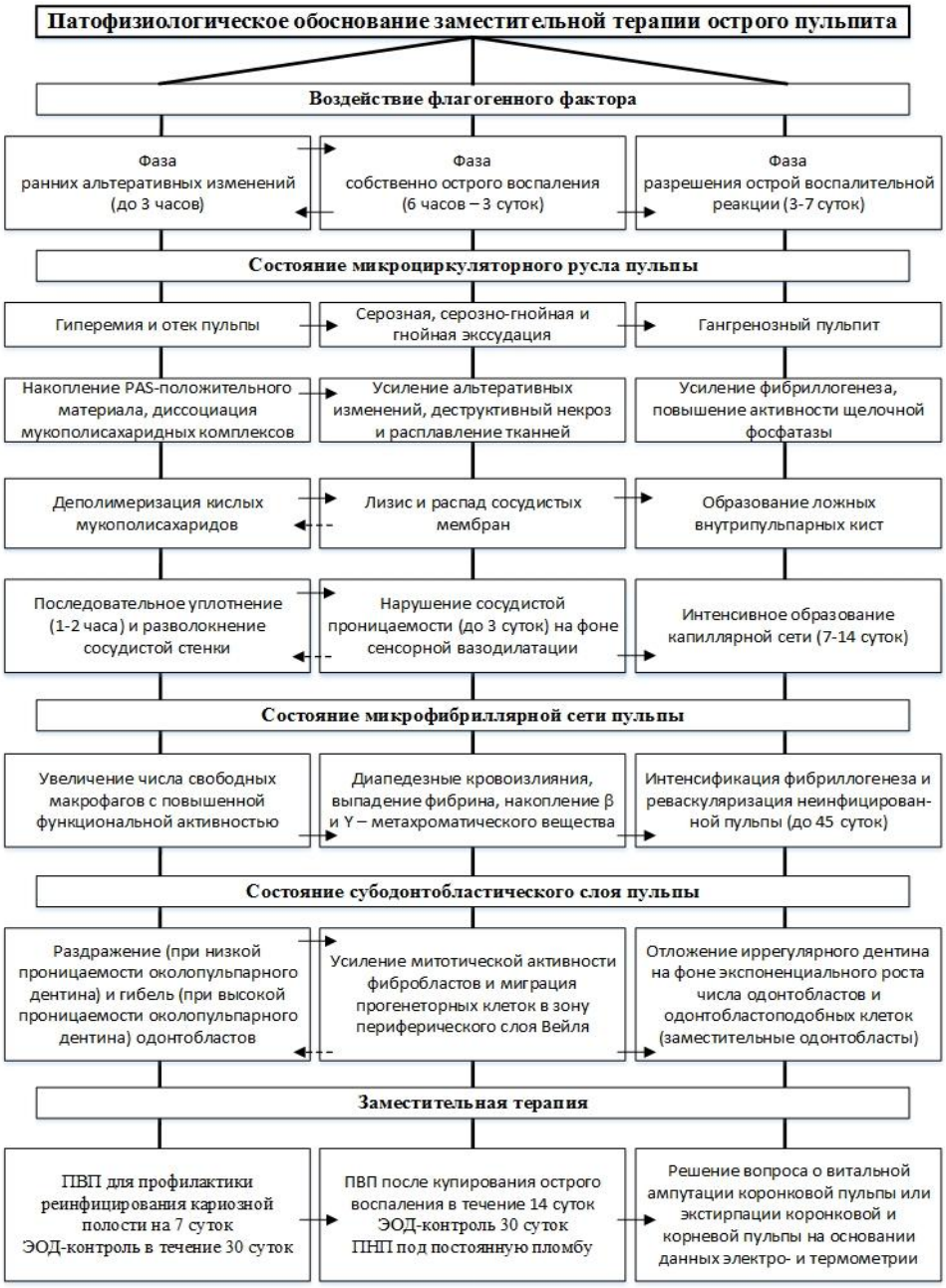

Как показали результаты проведенного гистологического и гистохимического исследования, патологические изменения, выявленные в коронковой части пульпы контрольной группы в различные сроки наблюдения, характеризуются как острый очаговый гнойный пульпит с переходом в корневой фиброзный пульпит с гиалинозом и рубцеванием пульпы с образованием дентиклей и петрификатов. Это в дальнейшем может привести к атрофии пульпы, нарушению обменных процессов в твердых частях зуба, а также периодонтиту или при расплавлении абсцесса к развитию одонтогенной инфекции. В основной группе при пульпите также отмечены выраженные процессы нарушения реологических свойств крови и расстройства лимфообращения. В частности, отмечалось полнокровие сосудов, кровоизлияния и отеки, что приводило к явлениям неравномерности калибра и извитости большинства сосудов.

По течению патологических процессов в пульпе зубов контрольной группы, можно говорить о хроническом гранулирующем пульпите с трансформацией в фиброзный. Наряду с вышеописанными признаками, можно выделить особенность течения хронического пульпита в основной группе – образование макрофагальных гранулем и формирование остеокластов в корневой части зуба, что может быть связано с реверсией тканей зуба в ответ на повреждение.

Вместе с этим, в основной группе, где использовали в качестве лечебных прокладок для заместительной терапии ПВП и ПНП, предентин и околопульпарный дентин не подвергались патологическим процессам, которые мы наблюдали в контрольной группе, наоборот, в них четко просматривались дентинные канальцы с отростками и телами одонтобластов. Лишь в единичных участках здоровой ткани околопульпарного дентина наблюдались реактивные патоморфологические изменения.

Полученные в ходе экспериментального моделирования данные о высоких реактивных возможностях пульпы, позволяют патогенетически обосновать использования новых материалов, которые с одной стороны, направлены на профилактику, с другой – на лечение патологии пульпы в условиях воздействия флагогена. Профилактика должна сводиться к ограничению воздействия повреждающих факторов, уменьшения вероятности для их доступа к ткани пульпы, а также повышение защитных свойств пульпы за счет увеличение порога в частности, клеточных мембран, для повреждающего действия флагогенного фактора. Лечебные воздействия необходимо сводить, в зависимости от сроков развития патологии пульпы, к изменению интенсивности воспалительного процесса, оптимизируя реакцию микроциркуляторного русла, стабилизируя клеточные мембраны и ограничивая вторично альтерирующее действие биологически активных веществ. Важным следует признать активизацию пролиферативных процессов в пульпе, способствующих сохранению структуры, функции, а значит ее жизнеспособности. Всеми этими свойствами в полной мере отвечают разработанные стоматологические материалы, которые по-

казали свою клиническую эффективность в сравнительных исследованиях. Наличие пульпита не должно рассматриваться как "приговор пульпе", оценка ее жизнеспособности, патогенетическая характеристика сроков течения процесса позволяет персонализированно подходить к выбору и тактике ведения пациента с выбором необходимого метода лечения. Разработанные композиции отвечают всем указанным требованиям, сочетая противовоспалительную, противомикробную, сорбирующую способность, а также определенный потенциал пролиферативной активности.

Полученные положительные данные лабораторных, биохимических, микробиологических, гистологических и гистохимических исследований ПВП и ПНП позволили рекомендовать их к использованию в клинических условиях.

Все пациенты были разделены на две группы: 1 – пациенты, у которых диагностировали кариес дентина (глубокий кариес по клинической классификации) – 80 человек; 2 – пациенты, у которых диагностировали острый очаговый пульпит – 80 человек. Пациенты каждой группы разделены еще на две подгруппы - основную, для лечения которой использовали разработанные стоматологические материалы и группу сравнения, где использовали импортные аналоги (для ПВП – Life, "Kerr", США, а для ПНП – Кальцевит", "Владмива", Россия), в каждой соответственно, по 40 больных. Методы лечения кариеса дентина и ООП включали обезболивание, препарирование и медикаментозную подготовку сформированных полостей с учетом индивидуальной оценки состояния надпульпарных слоев дентина.

Перед внесением ПВП или ПНП полости промывали теплым физраствором, затем мирамистином (0,01%), высушивали, и наносили лечебную прокладку, конденсируя ко дну в проекции пульпы и стенкам полости щадящими движениями инструмента. ПВП и ПНП готовили непосредственно перед их внесение в полость зуба, ставили постоянную пломбу (композит светового или химического отверждения).

Электровозбудимость пульпы оперируемых зубов определяли с помощью универсальных аппаратов-электроодонтометров "Дентометр ДМ-1" (Беларусь) и PARKELL (США). Критериями качества удовлетворительного лечения при оценке результатов стали клинические показатели: отсутствие жалоб; отсутствие болезненности зуба при перкуссии и пальпации мягких тканей; отсутствие отека; нормализация показателей электровозбудимости пульпы; восстановление функции зуба.

Проведенный анализ результатов лечения больных показал высокий уровень качества проводимого лечения. До лечения у всех (100%) больных основной и контрольной групп отмечались жалобы на боли в зубе. Важным показателем кроме доли больных с наличием жалоб на боли в зубе, является степень её проявлений. В нашем исследовании рассматривали следующие градации и степени боли: отсутствует, слабая, умеренная и сильная. В наибольшей

степени проведенная терапия оказала влияние на устранение проявлений сильной по характеру боли. Если до лечения она определялась у всех (100%) больных основной группы, то непосредственно после лечения доля таких больных снизилась до 8,4% (P<0,05), а в последующие периоды наблюдения не отмечалась и вовсе (P<0,05). У незначительной части (5,4%) больных основной группы непосредственно после лечения сильные проявления боли трансформировались в умеренные, возникающие при накусывании на причинный зуб, которые у 2,9% пациентов через 1 год от начала лечения уменьшилось до незначительных проявлений с дальнейшей полной их редукцией через 2 и 4 года наблюдений. В группе сравнения, также как и в основной группе выраженный лечебный эффект выявлен в отношении редукции сильных проявлений боли. Так непосредственно после лечения они определялись у 25,7% (P<0,05), а в дальнейшие сроки наблюдения полностью отсутствовали (P<0,05).

Умеренные проявления боли установлены у 12,4% больных группы сравнения как непосредственно после лечения, так и через 1 год после лечения. Через 2 и 4 года наблюдения доля таких пациентов снизилась вдвое и составила 6,7%, еще у 10% пациентов данной группы определялись слабые проявления боли, возникающей периодически, при накусывании, особенно в холодное время года. Следующим клиническим критерием оценки стали боли в зубе при перкуссии (таблица 1).

Таблица 1 – Доля больных с наличием боли при перкуссии зуба до и после лечения в основной группе и группе сравнения

Группы	Наличие боли при перкуссии									
	До лечения		После лечения		Через 1 год		Через 2 года		Через 4 года	
	Абс	%	Абс	%	Абс	%	Абс	%	Абс	%
Основная группа, n=48	0	0	5	13,5 P<0,05	0	0 P>0,05 P_1<0,05	0	0 P<0,05 P_1>0,05 P_2<0,05	0	0 P>0,05 P_1<0,05 P_2>0,05 P_3>0,05
Группа сравнения, n=32	0	0	7	35 P<0,001	1	5 P>0,05 P_1<0,01	1	5 P>0,05 P_1<0,01 P_2>0,05	1	5 P>0,05 P_1<0,01 P_2>0,05 P_3>0,05
P_4		>0,05		<0,05*		>0,05		>0,05		>0,05

*Примечание: P – по отношению к состоянию до лечения; P_1 – по отношению к состоянию после лечения; P_2 – по отношению к состоянию через 1 год после лечения; P_3 – по отношению к состоянию через 2 года после лечения; P_4 – по отношению к группе сравнения; * - однофакторный критерий Ньюмена-Кейлса*

До лечения в обеих группах не выявлено пациентов с наличием болей при перкуссии. Непосредственно после лечения боль при перкуссии зуба имела место у 12,5% больных основной группы и в 2,9 раза чаще в группе сравнения (40%, P<0,05).

В последующие сроки наблюдения в основной группе пациентов с наличием боли не установлено, а в группе сравнения данный симптом определялся у 9% обследуемых. Наряду с частотой встречаемости больных с явлениями боли при перкуссии зуба, изучена также степень ее проявления в рассматриваемых группах.

В основной группе непосредственно после лечения у 4,6% больных при перкуссии определялись сильные боли (P<0,05) и у 3,4% (P<0,05) – умеренные проявления. При дальнейшем наблюдении больных во все сроки проявлений данного симптома не установлено. В группе сравнения, как и в основной группе, непосредственно после лечения имели место сильные (28%; P<0,05) и умеренные (12%; P<0,05) проявления боли при перкуссии. При этом доля больных с сильной болью в контрольной группе была в 3 раза выше, чем в основной группе (P<0,05), а умеренные проявления боли у них доминировали в 2,9 раза чаще (P>0,05).

В дальнейшие сроки наблюдения (через 1 год, 2 года и 4-е года) у 7% пациентов группы сравнения выявлены умеренные проявления боли при перкуссии.

Что касается отека тканей, окружающих зуб, то его проявления среди лиц основной группы отмечены только непосредственно после лечения у 1,8% пациентов (P>0,05). В группе сравнения также только в этом периоде наблюдались проявления отека (таблица 2), однако у несколько большей доли (11%) больных, но эти различия не были существенными (P>0,05). Потеря функции зуба до лечения определялась у всех (100%) больных обеих групп. Непосредственно после лечения доля таких пациентов снизилась в 8,4 раза и составила 12,5% (P<0,05).

Далее во все последующие периоды наблюдения у всех пациентов (100%) имела место сохранность функции зуба (таблица 3). В группе сравнения, в непосредственный после лечения период, доля больных с потерей функции зуба составила 37%, что в 3,2 раза меньше (P<0,05) по сравнению с исходными данными, но в 3,3 раза превышала таковую в основной группе (P<0,05).

Через 1 год от начала лечения пациентов с потерей функции зуба не установлено, а через 2 года потеря функции зуба выявлена у одного больного.

Через 4 года от начала терапии у всех (100%) пациентов функция зуба оставалась сохраненной.

Таблица 2 – Динамика наличия отека тканей, окружающих зуб у больных основной группы и группы сравнения в различные периоды наблюдения

Группы	Наличие отека тканей									
	До лечения		После лечения		Через 1 год		Через 2 года		Через 4 года	
	Абс	%	Абс	%	Абс	%	Абс	%	Абс	%
Основная группа, n=48	0	0	1	2,7 P<0,05	0	0 P>0,05 P_1>0,05	0	0 P>0,05 P_1>0,05 P_2>0,05	0	0 P>0,05 P_1>0,05 P_2>0,05 P_3>0,05
Группа сравнения, n=32	0	0	2	10 P<0,05	0	0 P>0,05 P_1<0,05	0	0 P>0,05 P_1<0,05 P_2>0,05	0	0 P>0,05 P_1<0,05 P_2>0,05 P_3>0,05
P_4		>0,05		>0,05*		>0,05		>0,05		>0,05

*Примечание: P – по отношению к состоянию до лечения; P_1 – по отношению к состоянию после лечения; P_2 – по отношению к состоянию через 1 год после лечения; P_3 – по отношению к состоянию через 2 года после лечения; P_4 – по отношению к группе сравнения; * - однофакторный критерий Ньюмена-Кейлса*

Таблица 3 – Динамика изменения доли больных с потерей функции зуба в основной группе и группе сравнения до и после лечения

Группы	Доля больных с потерей функции зуба									
	До лечения		После лечения		Через 1 год		Через 2 года		Через 4 года	
	Абс	%	Абс	%	Абс	%	Абс	%	Абс	%
Основная группа, n=48	37	100	5	13,3 P<0,001	0	0 P<0,001 P_1<0,05	0	0 P<0,001 P_1<0,05 P_2>0,05	0	0 P<0,001 P_1<0,05 P_2>0,05 P_3>0,05
Группа сравнения, n=32	20	100	7	35 P<0,001	0	0 P<0,001 P_1<0,001	1	5 P<0,001 P_1<0,01 P_2>0,05	0	0 P<0,001 P_1<0,001 P_2>0,05 P_3>0,05
P_4		>0,05		<0,05*		>0,05		>0,05		>0,05

*Примечание: P – по отношению к состоянию до лечения; P_1 – по отношению к состоянию после лечения; P_2 – по отношению к состоянию через 1 год после лечения; P_3 – по отношению к состоянию через 2 года после лечения; P_4 – по отношению к группе сравнения; * - однофакторный критерий Ньюмена-Кейлса*

Статистическая обработка используемых критериев оценки эффективности лечения пульпитов, указывает на высокую степень идентичности сравниваемых структур. Из этого следует, что оба вида лечения пульпита оказывают стереотипное терапевтическое действие, однако использование РСМ сущест-

венно его потенцирует, что позволяет рекомендовать его в практическую деятельность.

ЗАКЛЮЧЕНИЕ

Полученные результаты свидетельствуют о том, что использование разработанных ПВП и ПНП при лечении кариеса дентина и острого пульпита оказывает выраженное лечебное действие, направленное на нормализацию морфологических нарушений в сосудистой и соединительнотканной структуре зуба.

Анализ результатов клинического применения разработанных материалов и алгоритмов лечения осложненных форм кариеса показал высокую клиническую эффективность разработанных средств заместительной терапии, что дает основание рекомендовать разработанные стоматологические материалы и алгоритмы их использования для широкого внедрения в практическое здравоохранение.

Разработанные материалы для заместительной терапии позволяет практикующим врачам расширить спектр используемых средств лечения кариеса дентина и острого пульпита, применяя их в соответствии с клинической ситуацией и существенно повысить эффективность лечения.

ВЫВОДЫ

1. Установлено, что ткань пульпы обладает высокими реактивными возможностями. Через 3 часа после нанесения травмы в ней обнаружены проявления защитно-приспособительных механизмов в виде увеличения числа свободных макрофагов; с повышенной вакуолизировацией цитоплазмы (альтеративное воспаление). Через 6 часов (собственно острое воспаление) отмечаются микроциркуляторные изменения с прогрессирующим нарушеним сосудистой проницаемости и эмиграцией клеток через стенку сосудов, через 7 суток (разрешение острых воспалительных реакций) наблюдается инкапсуляция дентинных отломков и очагов некроза с их отграничением от жизнеспособной ткани пульпы на фоне интенсивного новообразования капилляров.

2. В результате проведенного исследования разработана рецептура материалов для заместительной терапии кариеса дентина - паста для временного пломбирования при лечении осложнений кариеса зубов, паста для непрямого покрытия пульпы зуба при лечении глубокого кариеса и острого очагового пульпита, стоматологический материал для изолирующей прокладки при лечении глубокого кариеса и острого очагового пульпита. Проведенная оценка технических характеристик разработанных средств заместительной терапии кариеса дентина, показала их полное соответствие необходимым техническим условиям (ТУ У 24.4-24274506-013:2017) и стандартам ISO (глубина отверждения, усадка, водопоглощение, водорастворимость, рентгеноконтрастность). Разработанные средства для заместительной терапии кариеса дентина

и острого пульпита полностью соответствуют ГОСТу Р51577-2000, налажено их изготовление в аптечной сети в соответствии с п.5 ст.13 о "Государственной регистрации лекарственных препаратов" и ст.56. об "Изготовлении и отпуске лекарственных препаратов" Федерального закона N61-ФЗ от 12.04.2010 (ред. от 14.12.2015) "Об обращении лекарственных средств".

3. Пломбирование дна кариозной полости материалами ПВП и ПНП, а также их изоляция при необходимости материалом СИП, позволяют создать герметичную коронковую реставрацию с высокой степенью адгезии к дентину дна, стенок полости зуба и к реставрационному материалу, не проницаемую для красителя (1% метиленовый синий). Методом растровой электронной микроскопии установлено, что все разработанные материалы способны равномерно заполнять полость зуба, повторяя ее рельеф, создавая плотный герметичный контакт с ее стенками. ПНП обладает выраженными антибактериальными свойствами к *Staphylococcus aureus* АТСС №25923, *Escherichia coli* АТСС №25922, *Bacillus cereus* АТСС №8035, антимикробных свойств у ПВП не обнаружено.

4. Изучение влияния разработанных пломбировочных материалов на маркеры минерализации и маркеры воспаления костной ткани у крыс в эксперименте на всех этапах исследования показало позитивное влияние всех изучаемых материалов на костную ткань челюсти после травмы, заключающееся в торможении процессов резорбции и одновременном сохранении на высоком уровне процессов регенерации.

5. Изучение противовоспалительных и антиоксидантных свойств пломбировочных материалов на модели экспериментального пульпита установило стимулирующее действие материалов ПВП и ПНП на белковый и минеральный обмен с одновременным ингибированием процессов деградации дентина. Наибольшую способность повышать антиоксидантную защиту тканей продемонстрировал ПНП.

6. С помощью гистологических и морфометрических исследований установлено, что в контрольной группе при остром пульпите выражены процессы нарушений реологических свойств крови с расстройством лимфообращения. В плащевом дентине наблюдается пенетрация каверн в пульпарную полость на фоне выраженных очагов деминерализации дентина. В пульпе происходит процесс атрофии клеточных элементов, что приводит к ее склеротизации и развитию сетчатой атрофии с образованием макрофагальных гранулем и активным формированием остеокластов. В основной группе, где использовали РСМ, уже на 7 сутки эксперимента в пульпе выявлены маркёры прогенеторных клеток мезенхимального происхождения (миофибробластов), что свидетельствует об активном стимулировании под влиянием ПВП и ПНП процессов ангио- и дентиногенеза.

7. На основании проведенных лабораторных и экспериментальных иссле-

дований обоснованы алгоритмы использования РСМ. Результаты клинического применения разработанных материалов в предлагаемом алгоритме при лечении больных с кариесом дентина и острым пульпитом показали высокую эффективность у 95% пациентов, что на 35,6% выше, чем при использовании традиционных средств терапии.

ПРАКТИЧЕСКИЕ РЕКОМЕНДАЦИИ

1. Для предотвращения рецидивного кариеса и острого пульпита лечение кариеса дентина рекомендуется проводить с учетом анатомических особенностей топографического расположения кариозной полости. В качестве средств терапии рекомендуется паста для временного пломбирования (ПВП), паста для непрямого покрытия пульпы (ПНП), стоматологический материал для изолирующей прокладки (СИП), стеклоиономерный или фотокомпозиционный материал для восстановления анатомической формы зуба.
2. ПВП рекомендуется использовать при лечении глубокого кариеса без инфицирования дентина и поверхностных слоев пульпы, при наличии твердого малопигментированного слоя надпульпарного дентина, ПНП целесообразно использовать при лечении инфицированных кариозных полостей и острого очагового пульпита, даже при наличии размягченного и пигментированного слоя надпульпарного дентина.
3. Рекомендуемая экспозиция фотополимеризационной лампы с длиной волны 400-500 нм для предельной глубины отверждения ПВП толщиной не более 3 мм составляет 40 секунд с расстояния световода 3-4 мм.
4. Рекомендуемая экспозиция фотополимеризационной лампы с длиной волны 400-500 нм для предельной глубины отверждения ПНП толщиной до 2 мм составляет 20 секунд с расстояния световода 3-4 мм.
5. Результаты проведенных морфометрических, гистоморфологических, иммуногистохимических, экспериментальных и клинических исследований существенно дополняют имеющийся теоретический материал по лечению кариеса дентина и острого пульпита и рекомендуются для включения в программу обучения студентов стоматологических факультетов, аспирантов, клинических ординаторов и врачей стоматологов, обучающихся на циклах профессиональной переподготовки и повышения квалификации.

ПЕРСПЕКТИВЫ ДАЛЬНЕЙШЕЙ РАЗРАБОТКИ ТЕМЫ

Перспективы дальнейшей разработки темы диссертации лежат в плоскости расширения возможностей экспериментальной медицины, клинической стоматологии и патологической физиологии при решении важных задач, имеющих как фундаментальный, так и прикладной характер. В практическом плане открываются перспективы для импортозамещения в наиболее востребованных отраслях современной терапевтической стоматологии в основном за счет вне-

дрения новых эффективных материалов для заместительной терапии при лечении кариеса дентина и острого пульпита. В научном плане особый интерес представляет возможность дальнейшего исследования комплекса патофизиологических механизмов компенсаторно-приспособительных реакций пульпы при лечении осложнений кариеса зубов.

СПИСОК НАУЧНЫХ РАБОТ, ОПУБЛИКОВАННЫХ ПО ТЕМЕ ДИССЕРТАЦИИ

1. **Кобылкина, Т.Л.** Сравнительная электронно-микроскопическая оценка архитектоники сосудистого русла пульпы различных групп зубов / **Т.Л. Кобылкина** // Актуальные вопросы современной стоматологии: материалы научно-практической конференции, посвященной 80 годовщине со дня рождения А.Г. Шаргородского: сб. науч. работ. – Смоленск, 2010. – С. 74-76.
2. **Кобылкина, Т.Л.** Клинико-морфологические аспекты поражения эмали и дентина при воспалении пульпы зуба / **Т.Л. Кобылкина** // Актуальные вопросы стоматологии – 2011: материалы XI Всероссийской научно-практической конференции: сб. науч. работ. – Ростов-на-Дону, 2013. – С. 199-204.
3. **Кобылкина, Т.Л.** Клинико-экспериментальное исследование реактивных способностей пульпы зуба / **Т.Л. Кобылкина** // Актуальные вопросы челюстно-лицевой хирургии и стоматологии: материалы Всероссийской научно-практической конференции, посвященной 85-летию кафедры челюстно-лицевой хирургии и стоматологии Военно-медицинской академии им. С.М. Кирова: сб. науч. работ. – Санкт-Петербург, 2014. – С. 108-109.
4. **Кобылкина, Т.Л.** Использование новых стоматологических материалов для лечения осложнений кариеса зубов / **Т.Л. Кобылкина** // Научный альманах. – 2015. – №3-3(17). – С. 283-289.
5. *****Пат. 2605630 Российская Федерация, МПК[7] А 61 В 17/00, А 61 К 31/165. Способ аутотрансплантантации зуба с сохранением жизнеспособности его пульпы. Авторы: С.В. Сирак; Е.В. Щетинин; Т.Л. Кобылкина; заявители и патентообладатели Сирак С.В., Щетинин Е.В., Ходжаян А.Б., ФГБОУ ВО СтГМУ Минздрава России. – №2015106514 (034779) от 10.11.2015; опубл. 27.12.2016; Бюл. № 36 – 10 с.**
6. **Кобылкина, Т.Л.** Гистологические и биохимические характеристики пульпы зубов при искусственной гипертермии / **Т.Л. Кобылкина** // Научный альманах. – 2016. – №3-3(17). – С. 290-296.
7. **Кобылкина, Т.Л.** Биологический метод лечения пульпита в эксперименте и клинике / **Т.Л. Кобылкина** // Научный альманах. – 2016. – №3-3(17). – С. 297-302.
8. ****Гистохимические изменения в тканях пародонта после аутотрансплантации зубов / С.В. Сирак, Е.В. Щетинин, Т.Л. Кобылкина [и**

др.] // Медицинский вестник Северного Кавказа. – 2016. – Т.11, №1. – С. 99-102.

9. **Pathomorphological changes of dental pulp in experimental osteoporosis / S. Sirak, E. Shchetinin, T. Kobylkina [и др.] // Медицинский вестник Северного Кавказа. – 2016. – Т.11, № 2. – С. 210-213.

10. **Морфологические особенности тканей пародонта при моделировании экспериментального остеопороза / Е.В. Щетинин, С.В. Сирак, Т.Л. Кобылкина [и др.] // Медицинский вестник Северного Кавказа. – 2016. – Т.11, № 3. – С. 373-376.

11. **Гистохимические особенности репаративного дентиногенеза пульпы зуба при использовании тканеинженерных конструкций / С.В. Сирак, Е.В. Щетинин, Т.Л. Кобылкина [и др.] // Медицинский вестник Северного Кавказа. – 2016. – Т.11, № 3. – С. 385-389.

12. *Кобылкина, Т.Л. Экспериментальное лечение глубокого кариеса и острого очагового пульпита: патофизиологические и гистологические аспекты / Т.Л. Кобылкина, А.Г. Сирак / Современные проблемы науки и образования. – 2016. – № 2; URL: http://www.science-education.ru/article/view?id=24333.

13. *Сирак, С.В. Оптимизация репаративного дентиногенеза при биологических методах лечения пульпита / С.В. Сирак, Т.Л. Кобылкина, А.Г. Сирак / Современные проблемы науки и образования. – 2016. – № 3; URL: http://www.science-education.ru/article/view?id=24518.

14. *Эффективность антибиотикотерапии при воспалительных заболеваниях периапикальных тканей челюстно-лицевой области / Ю.Ю. Гатило, Т.Л. Кобылкина, И.В. Кошель [и др.] // Современные проблемы науки и образования. – 2016. – № 4. – С. 96.

15. *Сравнительная характеристика препаратов для временного пломбирования корневых каналов при лечении апикального периодонтита / С.В. Сирак, А.А. Адамчик, Т.Л. Кобылкина [и др.] // Эндодонтия Today. – 2016. – № 3. – С. 24-27.

16. *Патоморфологические изменения в пульпе зуба при искусственной гипертермии / А.Г. Сирак, Е.В. Щетинин, Т.Л. Кобылкина [и др.] // Журнал анатомии и гистопатологии. – 2016. – Т. 5, № 3. – С. 63-67.

17. *Гистохимические особенности тканей пародонтально-десневого комплекса при пародонтопатиях у животных / С.В. Сирак, Е.В. Щетинин, Т.Л. Кобылкина [и др.] // Журнал анатомии и гистопатологии. – 2016. – Т.5, №4. – С.57-60.

18. *Активность окислительно-восстановительных гликолитических ферментов и фосфатаз при гранулематозном периодонтите / Н.И. Быкова, Т.Л. Кобылкина, Ф.М. Лайпанова, А.А. Адамчик // Вестник Волгоград-

ского государственного медицинского университета. – 2016. – №4(60). – С.55-58.

19. *Экспериментальное исследования динамики образования заместительного дентина / С.В. Сирак, Т.Л. Кобылкина, А.Г. Сирак [и др.] // Вестник Волгоградского государственного медицинского университета. – 2016. – №4(60). – С.59-62.

20. *Патоморфологические изменения пульпы зубов при экспериментальном остеопорозе / С.В. Сирак, Е.В. Щетинин. Т.Л. Кобылкина [и др.] // Морфологические ведомости. – 2016. – Т. 24, №3. – С. 36-40.

21. *Экспериментальная оценка регенераторного потенциала тканей пародонта / С.В. Сирак, А.А. Адамчик, Т.Л. Кобылкина [и др.] // Пародонтология. – 2016. – Т. 21, №3 (80). – С. 15-18.

22. *Ткани пародонта в условиях экспериментального остеопороза / С.В. Сирак, А.Г. Сирак, Т.Л. Кобылкина [и др.] // Пародонтология. – 2016. – Т.21, №3(80). – С. 19-22.

23. *Гистохимические особенности репаративного дентиногенеза пульпы зуба / С.В. Сирак, Е.В. Щетинин, Т.Л. Кобылкина [и др.] // Российский стоматологический журнал. – 2016. – Т.20, №6. – С.301-304.

24. *Патофизиологические и гистологические изменения в сосудистой сети пульпы зуба при ее девитализации / А.Г. Сирак, Е.В. Щетинин, Т.Л. Кобылкина [и др.] // Российский стоматологический журнал. – 2016. – Т.20, №6. – С.305-308.

25. *Кошель, И.В. Обоснование выбора препарата для временного пломбирования каналов при лечении деструктивных форм хронического периодонтита / И.В. Кошель, А.А. Адамчик, Т.Л. Кобылкина // Российский стоматологический журнал. – 2016. – Т.20, №6. – С.320-323.

26. ***Пат. 2616265 Российская Федерация, МПК[7] А 61 К 17/00, С1, А 61К 6/02 (2006.01). Паста для временного пломбирования при лечении осложнений кариеса зубов / Авторы: С.В. Сирак; Т.Л. Кобылкина; Е.В. Щетинин; заявители и патентообладатели Сирак С.В., Кобылкина Т.Л., Щетинин Е.В., ФГБОУ ВО СтГМУ Минздрава России; Заявка № №2016116117 (025297) заявл. 25.04.2016; опубл. 13.04.2017; Бюл. № 11. – 10 с.

27. **Кобылкина, Т.Л.** Оптимизация репаративного дентиногенеза пульпы зуба при остеопорозе / **Т.Л. Кобылкина** // Международный студенческий научный вестник. – 2017. – № 2; URL: http://www.eduherald.ru /article/view?id=17142.

28. **Гистохимическое исследование пластической функции одонтобластов под влиянием паротина в эксперименте на животных / С.В. Сирак, Е.В. Щетинин, Т.Л. Кобылкина [и др.] // Медицинский вестник Северного Кавказа. – 2017. – Т. 12, №1. – С. 79-82.

29. **Immunohistochemical features of root end granuloma in chronic periodontitis / S.V. Sirak, T.L. Kobylkina, A.V. Zhidovinov [et al.] // International Journal of Advanced Biotechnology and Research. – 2017. – V.8, №2. – P. 732-736.

30. ***Пат. 2623079 Российская Федерация, МПК[7] А 61 В 17/00, А 61К 7/16, 7/26. Паста для непрямого покрытия пульпы зуба при лечении глубокого кариеса и острого очагового пульпита / Авторы: С.В. Сирак; Т.Л. Кобылкина; Е.В. Щетинин; заявители и патентообладатели Сирак С.В., Кобылкина Т.Л., Щетинин Е.В., ФГБОУ ВО СтГМУ Минздрава России; Заявка № №2016116371 (025744) заявл. 26.04.2016; опубл. 21.06.2017; Бюл. № 18. – 12 с.

31. **The role of redactive-oxidative, glycolytic and phosphatase enzymes of connective tissue of blood vessels walls of periapical granulomas / S.V. Sirak, T.L. Kobylkina, E.N. Yarygina [et al.] // International Journal of Advanced Biotechnology and Research. – 2017. – V8, №2. – P. 728-731.

32. **Histopathological features of periodontal tissue and teeth pulp in the area of maxillary fracture / S.V. Sirak, T.L. Kobylkina, E.V. Shchetinin [et al.] // International Journal of Advanced Biotechnology and Research. – 2017. – V.8, №2. – P. 520-525.

33. *Патоморфологические особенности тканей пародонта при экспериментальном остеопорозе / Н.И. Быкова, Т.Л. Кобылкина, В.А. Григорян [и др.] // Российский стоматологический журнал. – 2017. – Т.21, № 2. – С. 76-78.

34. *Репаративный дентиногенез при биологическом методе лечения пульпита / С.В. Сирак, Т.Л. Кобылкина, М.Ю. Вафиади [и др.] // Эндодонтия Today. – 2017. – №1. – С. 24-27.

35. *Особенности васкуляризации пульпы зуба у больных пародонтитом / С.В. Сирак, Т.Л. Кобылкина, А.Г. Сирак [и др.] // Пародонтология. – 2017. – Т. 22, № 2 (83). – С. 27-30.

36. ***Пат. 2623863 Российская Федерация, МПК[7] А 61 В 17/00, А 61К 7/16, 7/26. Стоматологический материал для изолирующей прокладки при лечении глубокого кариеса и острого очагового пульпита / Авторы: С.В. Сирак; Т.Л. Кобылкина; Е.В. Щетинин; заявители и патентообладатели Сирак С.В., Кобылкина Т.Л., Щетинин Е.В., ФГБОУ ВО СтГМУ Минздрава России; Заявка № №2016116476 (025875) заявл. 26.04.2016; опубл. 29.06.2017; Бюл. № 19. – 10 с.

37. *Гистопатологические изменения периодонта и пульпы зубов в зоне экспериментального перелома верхней челюсти / С.В. Сирак, Е.В. Щетинин, И.В. Кошель, Т.Л. Кобылкина // Журнал анатомии и гистопатологии. – 2017. – Т.7, №2. – С.48-55.

38. *Морфологические и клинические аспекты применения лечебной пасты при биологическом методе лечения пульпита / С.В. Сирак, Е.В. Щетинин, Т.Л. Кобылкина [и др.] // Морфологические ведомости. – 2017. – №1(25). – С. 37-41.

39. **Динамика структурных изменений аргирофильного вещества пульпы зуба при экспериментальном остеопопрозе / А.Г. Сирак, Т.Л. Кобылкина, М.Ю. Вафиади [и др.] // Медицинский вестник Северного Кавказа. – 2017. – Т.12, №2. – С. 187-190.

* – Работа опубликована в журнале, включенном в Перечень рецензируемых научных изданий, рекомендованных ВАК при Минобрнауки России для опубликования основные научных результатов диссертаций на соискание ученой степени кандидата наук, на соискание ученой степени доктора наук.

** – Работа опубликована в издании, входящем в международные реферативные базы данных и системы цитирования, рекомендованном ВАК при Минобрнауки России для опубликования основные научных результатов диссертаций на соискание ученой степени кандидата наук, на соискание ученой степени доктора наук.

*** – Патенты

СПИСОК СОКРАЩЕНИЙ

АТСС – американская коллекция типовых культур микроорганизмов;
КФ – кислая фосфатаза;
МДА – малоновый диальдегид;
МООП – модель острого очагового пульпита;
ООП – острый очаговый пульпит;
ПВП – паста для временного пломбирования;
ПНП – паста для непрямого покрытия пульпы;
СИП – стоматологический материал для изолирующей прокладки;
РСМ – разработанные стоматологические материалы;
ЩФ – щелочная фосфатаза.