На правах рукописи

Губиш Алексей Владимирович

ПРИМЕНЕНИЕ СИНТЕТИЧЕСКИХ И БИОТЕХНОЛОГИЧЕСКИХ МАТЕРИАЛОВ ПРИ ГЕРНИОПЛАСТИКЕ ГРЫЖ ПЕРЕДНЕЙ БРЮШНОЙ СТЕНКИ

14.01.17 – хирургия

Автореферат
диссертации на соискание ученой степени
кандидата медицинских наук

Краснодар – 2017

Работа выполнена в федеральном государственном бюджетном образовательном учреждении высшего образования «Кубанский государственный медицинский университет» Министерства здравоохранения Российской Федерации (ФГБОУ ВО КубГМУ Минздрава России).

Научный руководитель: доктор медицинских наук профессор
Гуменюк Сергей Евгеньевич.

Официальные оппоненты:
Лаврешин Петр Михайлович, доктор медицинских наук профессор,
федеральное государственное бюджетное образовательное учреждение высшего образования «Ставропольский государственный медицинский университет» Министерства здравоохранения Российской Федерации, кафедра общей хирургии, заведующий кафедрой;

Топчиев Михаил Андреевич, доктор медицинских наук профессор,
федеральное государственное бюджетное образовательное учреждение высшего образования «Астраханский государственный медицинский университет» Министерства здравоохранения Российской Федерации, кафедра общей хирургии с курсом последипломного образования, заведующий кафедрой.

Ведущая организация:
федеральное государственное бюджетное образовательное учреждение высшего образования «Ростовский государственный медицинский университет» Министерства здравоохранения Российской Федерации.

Защита состоится 26 сентября 2017 г. в 10.00 часов на заседании диссертационного совета Д 208.038.01 на базе ФГБОУ ВО КубГМУ Минздрава России (350063, Краснодар, ул. Седина, 4).

С диссертацией можно ознакомиться в библиотеке и на официальном сайте (http: //www.ksma.ru) ФГБОУ ВО «КубГМУ» Минздрава России

Автореферат разослан «____» _____ 2017 г.

Ученый секретарь
диссертационного совета
доктор медицинских наук
профессор Гуменюк Сергей Евгеньевич

ОБЩАЯ ХАРАКТЕРИСТИКА РАБОТЫ

Актуальность проблемы

Операции по поводу наружных грыж живота составляют от 15 до 25% всех хирургических вмешательств (Жебровский В.В., 2002; Гузеев А.И., 2004; Тарасов С.Л., 2011; Романов Р.В. и соавт., 2012; Савченко Ю. П. и др. 2013; Bittner R. et al., 2014). Среди них 75% приходится на паховые грыжи (Ждановский В.В., Дарвин В.В., 2014; Ginelliová A. et al., 2016). Так, только в Великобритании ежегодно оперируют 100 000 пациентов с паховыми грыжами (Bouras G. et al., 2017). Частота развития послеоперационных вентральных грыж (ПОВГ) после лапаротомий составляет 11-20% (Лаврешин П.М. и соавт., 2008; Rogmark P. et al., 2016). Около 80% женщин после плановых операций и 75% мужчин после экстренных операций страдают послеоперационной вентральной грыжей (Jyothirmayi K. et al., 2016). В 2012 году в США было прооперировано более 190 000 пациентов с послеоперационными вентральными грыжами (Kokotovic D. et al., 2016). Инфицирование раны является одним из главных факторов, приводящим к ПОВГ. Ожирение, анемия, склонность к запорам, курение, сахарный диабет являются другими факторами, которые ускоряют появление грыжи. Причем, 64% возникают в течение года после предыдущей операции (Алишев О.Т., Шаймарданов Р.Ш., 2013; Amid P.K., 2001; Jyothirmayi K. et al., 2016). Влияние послеоперационной вентральной грыжи на здоровье заключается не только в снижении физической активности, но и в нарушениях функции желудочно-кишечного тракта, изменении формы живота, подборе одежды. Все это приводит к изменениям социальной активности этих пациентов.

Среди пациентов после герниопластики местными тканями высок риск повторной операции по поводу рецидива в течение 5 лет по сравнению с ненатяжной открытой или лапароскопической герниопластикой (Kokotovic D. et al., 2016). И в настоящее время широко стали распространены синтетические протезы в герниопластике, что снизило частоту рецидивов грыж. Но, при долгосрочном наблюдении, преимущества ненатяжной герниопластики частично компенсируются осложнениями, связанными с сетчатым протезом. Это такие осложнения, как серомы, инфицирование области операционного вмешательства (Жебровский В.В., 2002; Власов А.В., Кукош М.В., 2013; Калиш Ю.И. и соавт., 2016; Amid P.K., 2001; Kingsnorth A.N., 2004; Morales-Conde S., 2012; Chung L. et al., 2014), незаживающая рана, хроническая инфекция сетки, образование свищей, кишечная спаечная непроходимость (Калиш Ю.И. и соавт., 2016; Kokotovic D. et al., 2016), снижение репродуктивной функции у мужчин при паховой герниопластике (Милюков В.Е., Кисленко А.М., 2006; Fitzgibbons R.J., 2005; Внуков П. В., 2014; Steven M. et al., 2016), стойкий болевой синдром после операции (Bay Nielsen M. et al., 2004; Комаров С.В., 2010; Мизерес М. и соавт., 2014; Olsson A. et al., 2016). Эти

осложнения приводят к удлинению сроков госпитализации, увеличению затрат на лечение пациента и его длительной нетрудоспособности.

В рекомендациях европейского общества герниологов 2014 года (Bittner R. et al., 2014) указывается о необходимости применения сетчатых протезов при пластике дефектов брюшной стенки более 2 см или рецидивирующих грыжах любого размера. Это связано с тем, что одной из основных причин рецидива грыжи является выраженное натяжение тканей передней брюшной стенки и высокое внутрибрюшное давление. Создаваемое таким образом натяжение способствует прорезыванию швов (Лаврешин П.М. и соавт., 2014; Паршиков В.В., Логинов В.И., 2016). Поэтому методики sublay, onlay не подходят для использования при больших грыжевых дефектах, так как они сопровождаются натяжением тканей. Методика inlay действительно является ненатяжной, однако, не восстанавливает анатомию и функциональность передней брюшной стенки (Тимошин А.Д. и соавт., 2007; Топчиев М.А. и соавт., 2016). К настоящему времени разработаны операции, позволяющие сформировать белую линию живота и увеличить объем брюшной полости, что снижает, таким образом, интраабдоминальную гипертензию. Это такие методики, как Ramirez, Carbonell, Novitsky и др., объединенные одним названием – «components separation technique» (CST) – техника разделения анатомических компонентов брюшной стенки (Паршиков В.В., Логинов В.И., 2016; Ramirez O.M. et al., 1990; Carbonell A.M. et al., 2008; Novitsky Y.W. et al., 2012; Petro C.C. et al., 2015).

Анализ литературы, посвященной проблемам герниопластики, по-прежнему свидетельствует о высоком проценте различных осложнений лечения грыж, указывая на невысокую эффективность предложенных методов их профилактики и недостаточное внимание хирургов ко многим из этих осложнений.

Инфицирование области операционного вмешательства после герниопластики создает повышенный риск рецидива грыжи. Предложены способы предупреждения этого осложнения, включающие превентивное назначение антибиотиков, профилактику образования серозного экссудата и его инфицирования (Страчунский Л.С., 2004; Усов С. А., Носов В. Г., 2005; Мошкова Т.А. и соавт., 2008; Кузнецов А.В. и соавт., 2014; Salamone G. et al., 2014). Однако, малая изученность данной темы, рутинность некоторых из предложенных ранее методик профилактики инфекции в зоне операции делают данную проблему в хирургии по-прежнему актуальной. Кроме того, до настоящего времени имеются лишь единичные сообщения о возможности создания в зоне операции депо препаратов, обладающих эффективным противомикробным действием (Корнилаев П.Г., Плечев В.В., 2013; Мишина Е.С. и соавт., 2015).

Не решенной до настоящего времени также остается проблема профилактики рубцовых деформаций в зоне герниопластики, так как это приводит к нарушению анатомической

взаимосвязи между слоями тканей в зоне пластики (Лаврешин П.М. и соавт., 2008), что особенно важно при пластике пахового канала, где вовлекаются в формирующиеся рубцы элементы семенного канатика, нервные стволы, приводя к возможному снижению репродуктивной функции активной части мужского населения, болевому синдрому (Полынский А. А. и соавт., 2016; Kiladze M., 2009; Zogbi L. et al., 2010; Duray S., Hakan K., 2011).

Общеизвестно, что гнойно-воспалительные осложнения являются одним из главных факторов появления грыж передней брюшной стенки или их рецидива (Дамбаев Г.Ц. и соавт., 2011; Суковатых Б.С. и соавт., 2016; Fitzgibbons J.R. et al., 2008). Поэтому остается актуальным поиск эффективных способов ушивания лапаротомных ран, обеспечивающих профилактику этого осложнения даже в условиях нагноения послеоперационной раны.

Все вышеизложенное указывает на актуальность проблемы лечения грыж и послужило основанием для данного исследования.

ЦЕЛЬ ИССЛЕДОВАНИЯ

Улучшение результатов хирургического лечения пациентов с грыжами передней брюшной стенки.

ЗАДАЧИ ИССЛЕДОВАНИЯ

1. Изучить противомикробные свойства различных комбинаций препаратов Йодопирон и Мезогель в эксперименте in vitro.
2. Разработать способ профилактики инфекционных раневых осложнений при пластике послеоперационных вентральных грыж сетчатым эксплантатом, используя препарат Йодопирон.
3. Оценить степень влияния препарата Мезогель на раневой процесс и формирование соединительной ткани в эксперименте in vivo.
4. Разработать способ, предотвращающий рубцовую деформацию в послеоперационной ране при паховой герниопластике по Лихтенштейну с помощью препарата Мезогель.
5. Дать сравнительную оценку различным способам герниопластики послеоперационных вентральных грыж и разработать практические рекомендации по выбору способа грыжесечения.
6. Разработать способ ушивания лапаротомной раны, обеспечивающий эффективную профилактику формирования эвентраций и грыж в неблагоприятных условиях.

Изучаемые явления: влияние препарата Мезогель на раневой процесс и формирование соединительной ткани; противомикробная активность комбинации препаратов Мезогель и Йодопирон в отношении госпитальных штаммов бактерий; отдаленные результаты хирургического лечения больных с послеоперационными вентральными грыжами, перенесших различные варианты грыжесечения – sublay, inlay, onlay методиками; отдаленные результаты

хирургического лечения больных с паховыми грыжами после грыжесечения по Лихтенштейну с использованием препарата Мезогель.

Новизна исследования:

1. Впервые разработан способ, уменьшающий рубцовые изменения и деформацию структур пахового канала при герниопластике с применением полипропиленового сетчатого протеза путем интраоперационного введения в зону операции препарата Мезогель, который создает биодеградируемый футляр, препятствующий образованию спаек (справка на изобретение № 2017104818 от 13.02.2017г.).
2. Впервые разработан способ профилактики послеоперационных гнойных осложнений при герниопластике путем предварительной обработки полипропиленового сетчатого эндопротеза в зоне операции препаратом Йодопирон.
3. Разработаны рекомендации по применению способа герниопластики паховых грыж в сочетании препаратов Мезогель и Йодопирон.
4. Разработан способ ушивания апоневроза лапаротомной раны для профилактики эвентраций и грыж (патент РФ №2430684).

Основные положения диссертации, выносимые на защиту

1. Применение сложных sublay способов герниопластики при послеоперационных вентральных грыжах приводит к снижению качества жизни в течение первых шести месяцев после операции по сравнению с onlay, inlay методиками.
2. Использование препарата Йодопирон для обработки сетчатого полипропиленового протеза на этапе его имплантации обеспечивает эффективную профилактику инфекционных осложнений со стороны раны.
3. Использование препарата Мезогель при герниопластике паховых грыж по Лихтенштейну приводит к уменьшению рубцовых изменений и деформаций структур пахового канала (сосудов, нервов, семявыносящего протока), что существенно улучшает качество жизни этих пациентов.
4. Комбинация препаратов Мезогель и Йодопирон в соотношении 1:1 обеспечивает эффективное бактерицидное действие и профилактику избыточного рубцевания в зоне оперативного вмешательства.
5. Использование предложенного способа ушивания лапаротомной раны обеспечивает профилактику образования эвентраций и послеоперационных вентральных грыж.

Теоретическая значимость исследования

Теоретическая значимость работы заключается в углублении представлений о течении раневого процесса при имплантации полипропиленового сетчатого эндопротеза, в том числе в сочетании с препаратами Мезогель и Йодопирон. Полученные данные свидетельствуют о

возможности эффективно влиять на формирование и созревание соединительной ткани в ране, предотвращая тем самым деформацию сетчатого эндопротеза и анатомических структур зоны операции фиброзной тканью.

Практическая значимость исследования

Разработан и предложен способ герниопластики паховых грыж, уменьшающий рубцовые изменения и деформацию структур пахового канала (справка № 2017104818 от 13.02.2017г.).

Разработана анкета для оценки качества жизни пациентов после паховой герниопластики.

Разработан и внедрен в практику способ ушивания лапаротомной раны для профилактики эвентраций и послеоперационных вентральных грыж (патент РФ №2430684).

Разработаны практические рекомендации по выбору методики грыжесечения послеоперационных вентральных грыж в зависимости от их размера.

Разработанные методики позволят снизить частоту послеоперационных осложнений, таких как инфекционно-воспалительные осложнения в зоне операции, рецидивы грыж живота, стойкий болевой синдром, сократят сроки госпитализации, затраты на лечение и длительность нетрудоспособности. Все вышеизложенное способствует улучшению результатов хирургического лечения больных с вентральными и паховыми грыжами.

Апробация результатов работы

Основные результаты исследования достаточно полно отражены в 6 публикациях соискателя, изложенных на 28 страницах печатных изданий. Общая характеристика работ (вид; количество; объем в страницах; % авторского участия): статьи в журналах – 4, 20 с., из них в журналах, включенных Высшей аттестационной комиссией при Министерстве образования и науки Российской Федерации в Перечень ведущих рецензируемых научных журналов и изданий: «Кубанский научный медицинский вестник» – 3 статьи, 12 с.; статьи в других журналах – «Национальное здоровье» – 1 статья, 8 с.; патент на изобретение, Бюллетень «Изобретения. Полезные модели» – 1 документ, 6 с.; материалы международной научно-практической конференции «Медицинские импланты» – 1, 2 с.

Реализация результатов исследования.

Основные результаты работы внедрены в практику в отделении хирургии НУЗ «ОКБ на ст. Краснодар ОАО «РЖД». Научные положения диссертации используются в лекциях и на практических занятиях, проводимых на кафедре хирургии педиатрического и стоматологического факультетов ФГБОУ ВО КубГМУ Минздрава России.

СОДЕРЖАНИЕ РАБОТЫ

Материал и методы исследования

Настоящее исследование состоит из двух разделов – экспериментального и клинического (рисунок 1).

Рисунок 1 Дизайн исследования.

В рамках экспериментального раздела работа была выполнена по двум направлениям:

1. Разработка метода, направленного на возможность регулировать степень образования соединительной ткани в зоне раневого барьера с помощью препарата карбоксиметилцеллюлозы Мезогель (далее – мезогель). Исследование было проведено на 30 белых беспородных крысах-самцах половозрелого возраста, массой 180-200 г. Использовались следующие препараты: Мезогель – отечественный противоспаечный препарат карбоксиметилцеллюлозы, средство барьерного действия, разрешенное для клинического применения, производства ООО «Линтекс» (Санкт-Петербург); Йодопирон – антисептическое средство, 1% раствор повидон йода и калия йодида, при местном применении оказывает бактерицидное (в отношении широкого спектра грамположительных и грамотрицательных микроорганизмов), фунгицидное и противовоспалительное действие, при этом не возникает резистентности со стороны бактерий.

Животные были разделены на 2 группы: опытную (n=15) и контрольную (n=15). Анестезию проводили растворами Ксила 20% в дозе 0,03 мл на одну крысу массой около 200 г, Метадин 0,1% в дозе 0,03 мл на одну крысу массой около 200 г., которые вводились внутримышечно в бедро. Контрольной группе (15 крыс) выполнено рассечение кожи до мышечной фасции со стороны спины, сформирован карман над фасцией, куда помещен полипропиленовый сетчатый протез размером 1,5х1,5 см, обработанный препаратом Йодопирон.

Опытной группе (15 крыс) выполнено рассечение кожи до мышечной фасции со стороны спины, сформирован карман над фасцией, куда помещен полипропиленовый «легкий» сетчатый протез «OPTOMESH MacroPore» без его фиксации к подлежащим тканям размером 1,5х1,5 см, обработанный препаратами Йодопирон и Мезогель в соотношении друг к другу 1:1 соответственно. Кожа ушита непрерывным швом проленовой нитью 3\0. Кожный шов повязкой не закрывался.

Результаты эксперимента оценивали в сроки 14, 30 дней. Животные выводились из эксперимента путем передозировки 20% раствором анестетика Ксила. Сетчатый эксплантат оценивали макроскопически, тензометрически, затем участок эксплантата с окружающими мышечно-апоневротическими тканями иссекали для гистологического исследования. В исследовании применялось окрашивание гематоксилином - эозином, пикрофуксином по Ван-Гизону для оценки наличия фибробластов, волокнистых структур и коллагена.

2. Оценка эффективности депо 1% водного раствора препарата Йодопирон (далее - йодопирон) с мезогелем на госпитальные штаммы бактерий, персистирующих на сетчатом протезе. В работе использовались клинические изоляты грамотрицательных неферментирующих бактерий – P. aeruginosa, Acinetobacter spp. (10 штаммов), S. Aureus (10 штаммов).

Сравнительное изучение способности йодопирона (контроль), мезогеля, и комбинации йодопирона и мезогеля подавлять развитие микроорганизмов на сетчатом эндопротезе проводилось методом диффузии в агар. С этой целью участок сетчатого полипропиленового протеза обрабатывали в течении 10 минут йодопироном, йодопироном и мезогелем в соотношении 1:1 и мезогелем. Суточные культуры бактерий в концентрации 10^5 КОЕ в 1 мл взвеси засевали шпателем на среду АГВ производства Санкт-Петербург. Участки сетчатого протеза, обработанные соответствующим образом, наносили на газон бактерии. В качестве контроля использовали интактный участок полипропиленового сетчатого эндопротеза. Посевы инкубировали в термостате в течении 18-20 часов при 37°С. Оценка антимикробной активности осуществляли по диаметру зоны задержки роста.

В основу клинического раздела настоящего исследования положен ретро- и проспективный анализ результатов хирургического лечения 267 пациентов с послеоперационными вентральными грыжами и паховыми грыжами за период 2014–2016 годы, прооперированных в отделении хирургии НУЗ «ОКБ на ст. Краснодар ОАО «РЖД» и в хирургическом отделении №1 НИИ «Краевая клиническая больница №1 имени профессора С.В. Очаповского», в том числе 195 пациентов с послеоперационными вентральными грыжами, 72 пациента с паховыми грыжами.

1. Проводилась оценка эффективности хирургического лечения 195 пациентов с послеоперационными вентральными грыжами, перенесших протезирующую герниопластику ПОВГ с использованием йодопирона. Возраст пациентов составил от 28 до 76 лет (56±15). Пациенты, в зависимости от размеров и локализации грыжи, были разделены на группы по SWR классификации (Chevrel J.P., Rath A.M., 2000). **Критерием включения** в исследование были пациенты обоего пола с грыжами в диапазоне $S_mW_{2\text{-}3}R$ (любой вариант), информированное согласие пациента на проведение исследования. **Критерии исключения** – пациенты с боковыми (S_L) грыжами, небольшими (W менее 2) грыжами, пациенты с выраженной сопутствующей патологией (некомпенсированные сахарный диабет, сердечная недостаточность, дыхательная недостаточность, почечная недостаточность), с заболеваниями щитовидной железы, отказ пациента от проведения исследования. Все пациенты разделены на пять групп (таблица 1) в зависимости от вида выполненной герниопластики.

Таблица 1 – Вид и количество выполненных оперативных вмешательств больным с ПОВГ (n=195)

	Способ герниопластики				
	Inlay	Onlay	Rives-Stoppa	TAR	Onlay+1% Йодопирон
Количество	16	12	146	7	14
Средний возраст, годы	71,9±4,3	73±3,2	52±12	57±9,2	72±4,5
Количество мужчин	5	0	62	4	0
Количество женщин	11	12	84	3	14

Результаты хирургического лечения больных с грыжами, помимо общеклинических данных, были оценены нами через 6 месяцев после герниопластики с помощью анкетирования качества жизни прооперированных, используя форму SF-36 (международного опросника общего здоровья «Short Form Medical Outcomes Study»). Результаты обработки опросника SF-36

оценивали по восьми шкалам, отражающим физическое и психическое благополучие пациентов: физическое функционирование (Physical Functioning — PF), ролевое функционирование, обусловленное физическим состоянием (Role Physical Functioning — RP), интенсивность боли (Bodily Pain — BP), общее состояние здоровья (General Health — GH), жизненная активность (Vitality — VT), социальное функционирование (Social Functioning — SF), ролевое функционирование, обусловленное эмоциональным состоянием (Role Emotional — RE), психическое здоровье (Mental Health — MH).

2. Так же проводилась оценка эффективности хирургического лечения 72 пациентов мужчин 19 – 55 лет с паховыми и пахово-мошоночными грыжами, перенесших паховую герниопластику по Лихтенштейну с использованием изучаемого препарата Мезогель. Пациенты разделены на две группы по 30 человек (основная группа) и 42 человека (контрольная группа). Контрольной группе (средний возраст составил 34,6±10,8 лет) была выполнена стандартная герниопластика пахового канала по Лихтенштейну. Основной группе (средний возраст составил 38,9±11,3 лет) была выполнена герниопластика по Лихтенштейну с использованием на завершающем этапе операции препарата Мезогель. Препарат в форме геля подвергается биодеградации в течении 3-5 дней. Препарат использовали, чтобы избирательно повлиять на образование соединительной ткани в зоне операции и снизить риск формирования осложнений, связанных с фиброзом операционной зоны и располагающихся здесь анатомических структур. **Критерием включения** в этот раздел исследования были пациенты мужского пола с паховыми грыжами больших размеров III B, IV A и IV B типов по классификации Nyhus 1993 года (Nyhus L.M., 1993; Адамян А.А. и соавт., 2007), не более одного рецидива паховой грыжи на стороне операции, информированное согласие пациента на проведение исследования. **Критерии исключения** – пациенты старше 55 лет, пациенты с грыжами I и II типов по классификации Nyhus, некомпенсированными соматическими заболеваниями (сахарный диабет, сердечная недостаточность, почечная недостаточность), женщины исключались из исследования.

В основной группе при открытой герниопластике паховой грыжи осуществляли стандартный доступ к паховому каналу путем рассечения кожи и подкожной клетчатки параллельно паховой связке и выше ее на 2 см, затем выполняли рассечение апоневроза наружной косой мышцы живота, выделяли грыжевой мешок, его удаляли или погружали в брюшную полость, далее редко ушивали, либо не ушивали семенной канатик, фиксировали сетчатый эксплантат по способу Лихтенштейна и вводили в паховый канал на заключительном этапе операции препарат Мезогель с условием обволакивания семенного канатика слоем геля толщиной не менее 1-2 мм. Затем ушивали апоневроз наружной косой мышцы живота.

Для герниопластики послеоперационных вентральных и паховых грыж мы использовали полипропиленовый сетчатый эндопротез Эсфил стандартный производства ООО «Линтекс» (Санкт-Петербург), толщина нити 0,4-0,6 мм, поверхностная плотность 65-80 г/м^2.

Клинические методы исследования. Оценка интенсивности боли в раннем послеоперационном периоде проводилась с помощью визуальной аналоговой шкалы (ВАШ) оценки боли. Данная шкала ассоциирует выраженность боли с длиной отрезка (линейки) до 10см, между точками 0 - «боли нет» и 10 - «невыносимая боль». Пациент выполняет на этой шкале отметку, соответствующую интенсивности его боли. При анализе выраженности боли была принята следующая градация степеней тяжести боли: слабая боль – 1 - 4 балла (по цифровой оценочной шкале от 0 до 10 баллов), умеренная боль (5 - 6 баллов), сильная боль (7 - 10 баллов) (Huskisson E.C. et al., 1976, Downie W.W. et al., 1978, Харченко Ю.А., 2014).

Оценка качества жизни пациентов после герниопластики ПОВГ проводилась нами с использованием международного опросника SF-36, в котором отдельно по восьми шкалам оценивали физическое и психическое здоровье пациента путем анкетирования.

Результаты хирургического лечения пациентов после паховой герниопластики оценивали с помощью разработанной нами анкеты.

Инструментальные методы исследования. Ультразвуковое исследование проводилось всем больным аппаратами «Siemens» ACUSONS2000, «TOSHIBA» APLIO 500, «PHILIPS» HD 11 XE при помощи датчиков с частотой 7.5 МГц. Основными задачами ультразвукового исследования было определение размеров яичка на стороне операции до оперативного лечения и через 1 месяц, 1 год после операции, исследование в В-режиме дополнялось цветовым картированием кровотока для определения его интенсивности до и после операции.

Статистические методы исследования результатов. В работе применяли методы описательной статистики (показатели центра распределения, рассеяния, ошибки параметров, частоты), вариационной статистики (Герасимов, А.Н., 2007), а также графическое представление распределений данных в выборках. При сравнении распределений использовали метод сравнения гипотез по критерию Стьюдента (в случае нормальных распределений данных или близких к нормальному распределению), по критерию Краскела-Уоллиса (в случае распределений, далеких от нормального закона), по критерию $\chi 2$ (в случае сравнения частот или долей). В качестве описательных статистических показателей качества жизни использовали среднее значение и их ранговые значения. Статистически достоверными считали различия, если вероятность возможной ошибки была меньше 0,05 ($p<0,05$).

РЕЗУЛЬТАТЫ СОБСТВЕННЫХ ИССЛЕДОВАНИЙ

Результаты морфологических исследований

Установлено, что в контрольной группе крыс, оперированных с сетчатым протезом и йодопироном, через две недели после имплантации наблюдалась пролиферативная реакция с большим количеством фибробластов, расположенных между редкими тонкими волокнами коллагена и, особенно часто, у границы с эндопротезом. Каждая нить эндопротеза оказалась окружена формирующейся кольцевидной капсулой из молодой соединительной ткани с молодыми фибробластами с обильным количеством коллагеновых волокон. Также отмечалось обильное образование сосудистой сети в зоне пролиферации молодой соединительной ткани (рисунок 2 — 3). Макроскопически эксплантат грубо сращен с подлежащей фасцией, при натяжении не отделяется от последней.

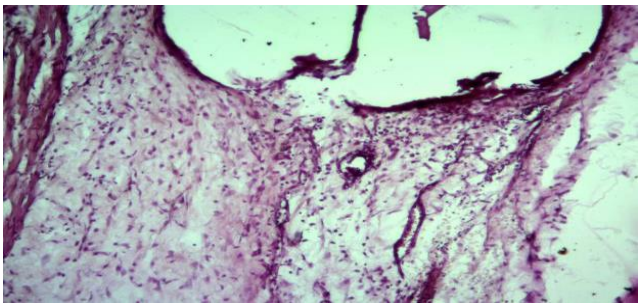

Рисунок 2 Формирование соединительно-тканной капсулы вокруг нитей полипропиленового сетчатого эксплантата через 2 недели. Окраска Гемотоксилином и Эозином. Увеличение х100. Контрольная группа.

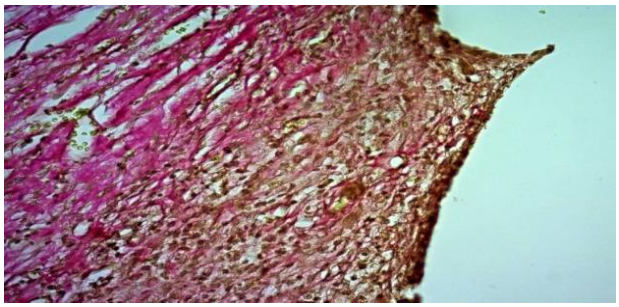

Рисунок 3 Формирование соединительно-тканной капсулы вокруг нитей полипропиленового сетчатого эксплантата через 2 недели. Окраска по Ван Гизону. Увеличение х200. Контрольная группа.

На серии препаратов, взятых через один месяц после имплантации в этой же группе, полипропиленовый сетчатый протез также окружен волокнами коллагена, формирующими капсулу, однако толщина пролиферативного слоя несколько уменьшилась, а коллагеновые волокна расположены не хаотично, что говорит об их зрелости. Коллагеновые пучки зрелой соединительной ткани многочисленные и изолируют инородное тело эндопротеза в виде капсулы. Фибробласты в капсуле становятся узкими и интенсивно окрашиваются гематоксилином, что свидетельствует об их большей зрелости (рисунок 4 - 5). Ткани вокруг эндопротеза не изменены.

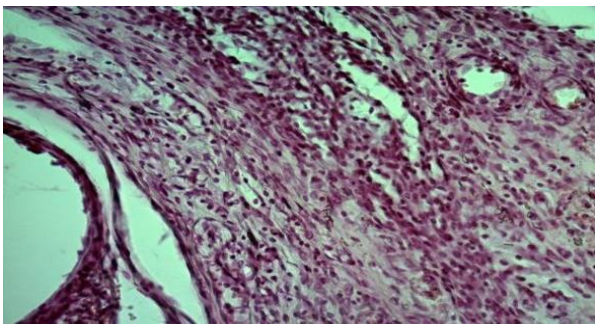

Рисунок 4 Формирование соединительно-тканной капсулы вокруг нитей полипропиленового сетчатого эксплантата через один месяц. Окраска Гематоксилином и Эозином. Увеличение х200. Контрольная группа.

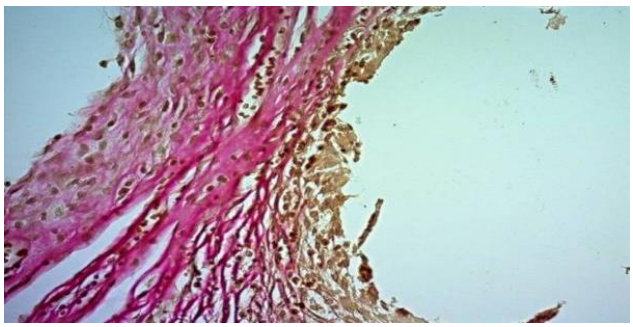

Рисунок 5 Формирование соединительно-тканной капсулы вокруг нитей полипропиленового сетчатого эксплантата через один месяц. Окраска по Ван Гизону. Увеличение х200. Контрольная группа.

Во второй группе крыс, оперированных с сетчатым протезом, йодопироном в сочетании с препаратом Мезогель через две недели после имплантации наблюдалось формирование рыхлой, местами более плотной соединительной ткани, фибробласты и коллагеновые волокна которой оплетают нити сетки. Вокруг отдельных нитей эндопротеза формирование коллагеновых волокон запаздывает по сравнению с контрольной группой. Отмечаются редкие концентрически расположенные коллагеновые волокна, которые формируют более истонченную капсулу. При этом в ране сетчатый протез спаян с окружающими тканями редкими единичными спайками и более подвижен, четко дифференцируется в тканях, следов препарата Мезогель не определяется (рисунок 6 - 7).

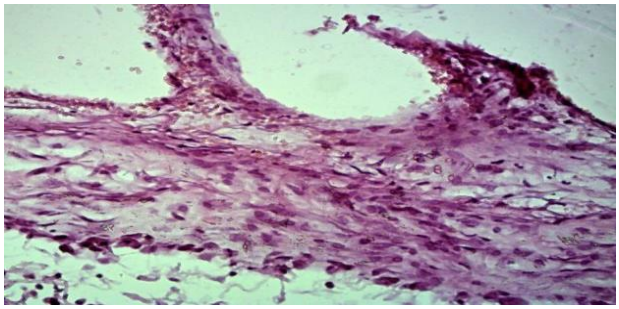

Рисунок 6 Формирование соединительно-тканной капсулы вокруг нитей полипропиленового сетчатого эксплантата через 2 недели. Окраска Гематоксилином и Эозином. Увеличение х200. Основная группа.

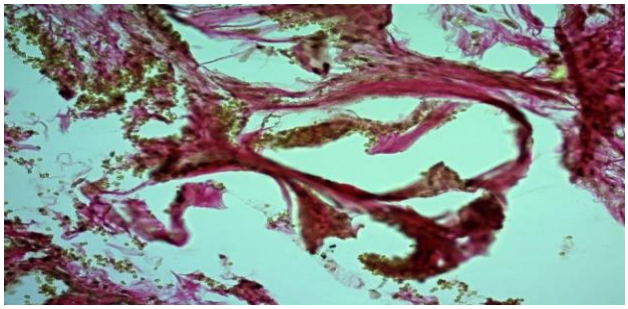

Рисунок 7 Формирование соединительно-тканной капсулы вокруг нитей полипропиленового сетчатого эксплантата через 2 недели. Окраска по Ван Гизону. Увеличение х200. Основная группа.

На серии препаратов, взятых через один месяц после имплантации, различия с контрольной группой заключались в выраженности соединительнотканной капсулы вокруг волокон сетчатого эксплантата. Полипропиленовый сетчатый протез также окружен плотной

капсулой, но она была уже представлена зрелой соединительной тканью. Капсула тоньше в сравнении с аналогичной контрольной группой (в 3,4±0,9 раза, $p<0,05$). Коллагеновые пучки зрелой соединительной ткани продольно расположены, а фибробласты между ними узкие и малочисленные, интенсивно окрашиваются гематоксилином, что свидетельствует об их большей зрелости. Ткани вокруг эндопротеза не изменены (рисунок 8 - 9).

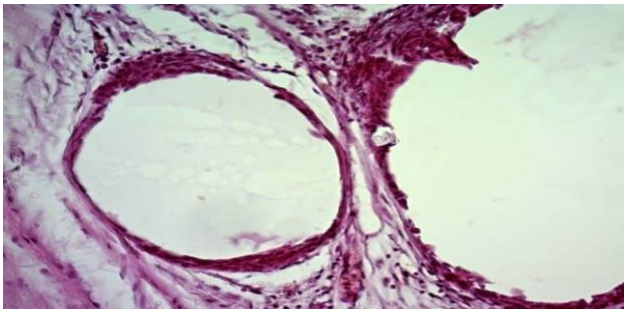

Рисунок 8 Формирование соединительно-тканной капсулы вокруг нитей полипропиленового сетчатого эксплантата через 1 месяц. Окраска Гематоксилином и Эозином. Увеличение х200. Основная группа.

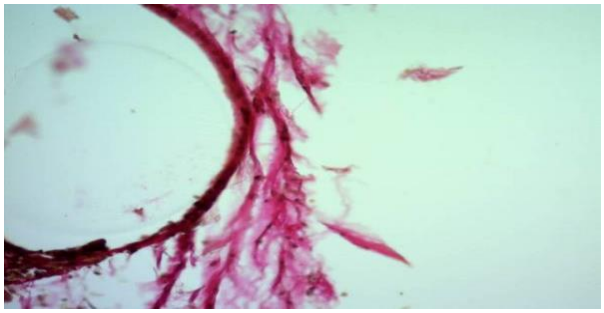

Рисунок 9 Формирование соединительно-тканной капсулы вокруг нитей полипропиленового сетчатого эксплантата через 1 месяц. Окраска по Ван Гизону. Увеличение х200. Основная группа.

В контрольной группе лабораторных животных наблюдали четыре случая (27%) раневой инфекции и смерти животных. В основной группе раневых осложнений не наблюдалось.

Таким образом, проведенные экспериментальные исследования позволили больше узнать о течении раневого процесса при имплантации полипропиленового сетчатого эндопротеза в сочетании с препаратами Мезогель и Йодопирон. Полученные данные свидетельствуют о возможности эффективно влиять на формирование и созревание соединительной ткани в ране путем формирования биодеградируемого футляра из мезогеля, предотвращая тем самым деформацию сетчатого эндопротеза и анатомических структур зоны операции фиброзной тканью. Использование йодопирона для обработки сетчатого полипропиленового протеза на этапе его имплантации обеспечивает эффективную профилактику инфекционных осложнений со стороны раны. Данные результаты послужили основанием для применения комбинации этих препаратов в клинике.

Результаты бактериологического исследования

Проводилась оценка эффективности комбинации йодопирона и мезогеля в соотношении 1:1 против госпитальных штаммов бактерий, персистирующих на сетчатом протезе. Зона задержки роста в контрольной группе (йодопирон) составила 12,1 ± 3,13 мм, в основной группе (йодопирон и мезогель) - 11,05 ± 3,19 мм, $p<0,05$. Изолировано мезогель не влияет на рост

микрофлоры. Таким образом, комбинация йодопирона и мезогеля в соотношении 1:1 существенно не снижает антимикробные свойства йодопирона.

Это может послужить профилактике развития дремлющей инфекции и присоединения вторичной инфекции к операционной ране, особенно при имплантации в ткани полипропиленового сетчатого протеза. Деконтаминация полипропиленового сетчатого эксплантата при условии случайного инфицирования операционного поля призвана уменьшить реакцию воспаления во времени и, как следствие, уменьшить пролиферацию грануляционной ткани; а также исключить удаление сетчатого протеза по причине хронической инфекции.

Совместное применение препаратов Мезогель и Йодопирон оказывает влияние и на формирование соединительной ткани, и оказывает пролонгированный антисептический эффект на рану. Это явилось основанием комбинации этих препаратов для применения в клинике.

РЕЗУЛЬТАТЫ КЛИНИЧЕСКИХ ИССЛЕДОВАНИЙ

Течение раннего послеоперационного периода после грыжесечения послеоперационных вентральных грыж

Ранний послеоперационный период мы сравнивали у основной группы, куда вошли 14 пациентов, оперированных методикой onlay + йодопирон, и у контрольной группы, куда вошли 28 пациентов, оперированных inlay и onlay методиками. У контрольной группы пациентов наблюдалось первичное заживление в 79% (22 пациента). У остальных пациентов (21%) имелись те или иные раневые осложнения, которые лечились пункционно под ультразвуковым контролем (в случае больших скоплений серозного экссудата или гематомы). Мы прибегали к разведению раны и наложению вакуумной повязки только в случае инфицирования раны, которое происходило в сроки 5-7 дней после операции (2 пациента). В группе пациентов, оперированных с использованием йодопирона и сетчатого протеза, установленного методом onlay (14 пациентов) гнойные осложнения отсутствовали. Однако, такие раневые осложнения как скопления серозного экссудата, болевой синдром в раннем и отдаленном послеоперационном периоде не отличались от стандартной методики onlay.

Среди пациентов после выполненных позадимышечных методов герниопластики (153 пациента) наблюдались скопления серозного экссудата и гематомы при герниопластике Rives-Stoppa (11 пациентов – 7%), которые потребовали пункционных вмешательств под ультразвуковым контролем.

Пациенты, перенесшие позадимышечную протезирующую герниопластику методами Rives-Stoppa и TAR – герниопластику (153 пациента) имели более выраженный болевой синдром, 5-8 баллов по ВАШ (Huskisson E.C. et al., 1976, Downie W.W. et al., 1978, Харченко Ю.А., 2014) после операции в сроки до 3-4 дней, далее интенсивность болевого синдрома уменьшалась, что не требовало в дальнейшем дополнительного обезболивания. Также в этих

группах отмечалась обильная серозная экссудация в послеоперационной ране в зоне расположенного сетчатого эксплантата, которая к третьим суткам после операции уменьшалась до незначительной. У данной группы пациентов в обязательном порядке устанавливались активные дренажи Редона над сетчатым протезом, что привело, практически, к отсутствию пункционных вмешательств в зону операции. Однако, и в этой группе, в зоне дефектов кожно-жирового лоскута формировались жидкостные скопления, превентивное активное дренирование которых не приводило к желаемым результатам. У 8% больных наблюдалось инфицирование этих жидкостных скоплений в надапоневротическом кожно-жировом слое, что потребовало наложения вакуумной повязки в сроки 5-7 дней после операции. Удаления сетчатого протеза не потребовалось.

Большинство раневых осложнений наблюдалось у пациентов с многократными операциями на брюшной полости в анамнезе и рецидивными грыжами, большим размером грыжевого мешка, а также временем операции более 3х часов. Летальных случаев после хирургического лечения у всех прооперированных больных не было.

Отдаленные результаты лечения послеоперационных вентральных грыж

Особенности каждой техники, положительные и отрицательные, нашли отражение в индексах физического и психического здоровья анкеты SF-36, с помощью которой мы оценивали отдаленные результаты лечения грыж передней брюшной стенки. Методики sublay-пластики показали негативные результаты в разделе опросника SF-36, отражающего физическое состояние пациента. Показатель PF (физическое функционирование) достоверно демонстрировал негативный результат только в группе пациентов, перенесших TAR-пластику в отличие от пациентов, которым были выполнены другие виды пластики: onlay, inlay, Rives-Stoppa методики. Особый интерес представляют показатели BP (интенсивность боли) и GH (общее состояние здоровья), которые достоверно ($p<0,05$) демонстрировали преимущества onlay, inlay, TAR-методик перед Rives-Stoppa. Например, показатель интенсивности боли BP был ниже на 25% у пациентов после onlay, inlay, TAR-пластики. Это можно объяснить меньшим натяжением тканей, так как для onlay методики выбирались пациенты пожилые и с небольшими грыжевыми дефектами (W_2), при inlay методике натяжение тканей совсем отсутствует, при TAR-герниопластике увеличивается объем брюшной полости путем пересечения сухожильной части поперечной мышцы живота и уменьшается из-за этого натяжение тканей. При Rives-Stoppa натяжение тканей в целом сохраняется и при больших дефектах (W_3) оно значительное. У пациентов после разных способов sublay-герниопластики (Rives-Stoppa, TAR) отмечалось улучшение индексов психического здоровья: жизненной активности (VT), социального функционирования (SF), ролевого функционирования, обусловленного эмоциональным состоянием (RE), психического здоровья (MH). Так, например,

ролевое функционирование и психическое здоровье на 10–30% лучше аналогичных при inlay, onlay способах. Такие особенности психического статуса, с нашей точки зрения, можно объяснить относительной «физиологичностью» методик Rives-Stoppa и TAR, при которых функция прямых мышц живота и «боковых» мышц передней брюшной стенки восстанавливается со временем благодаря восстановлению белой линии живота.

У пациентов после герниопластики onlay + йодопирон индексы физического и психического здоровья не отличаются достоверно от onlay и inlay способов.

По нашему мнению, одной из наиболее перспективных является герниопластика «sublay» по Rives-Stoppa, TAR-пластика по Новицкому при послеоперационных вентральных грыжах. Несмотря на большую сложность, травматичность и длительность операции, данные методики приводят к «восстановлению» анатомии и физиологии передней брюшной стенки, разрушенной грыжей. Поэтому качество жизни пациентов, которое характеризуется и психическим здоровьем у данной группы респондентов превосходит более простые методики герниопластики. С другой стороны, методики onlay и inlay просты в осуществлении, характеризуются лучшими показателями физического здоровья через 6 месяцев после операции, но имеют больший процент раневых осложнений в раннем послеоперационном периоде (21%). Это и определяет снижение частоты их использования (21,5% в наших наблюдениях).

Так же при проведении исследования стало понятно, что опросник качества жизни SF-36 не является специфичным и не позволяет детально оценить положительные и отрицательные стороны различных вариантов грыжесечения, что указывает на необходимость разработки специализированного опросника.

Результаты лечения паховых грыж способом Лихтенштейна и по предложенной методике

Всего было прооперировано 72 пациента с паховыми и пахово-мошоночными грыжами. В основной группе пациентов (n=30), перенесших паховую герниопластику по Лихтенштейну с использованием препарата Мезогель ранний послеоперационный период ничем не отличался от контрольной группы пациентов после классической операции Лихтенштейна (n=42). Т.е., выраженный болевой синдром в течение 2-3 дней после операции (более 7 баллов по шкале ВАШ) и потребность в сильнодействующем обезболивании, раневые осложнения (серомы, гематомы) встречались одинаково часто до 40% в каждой группе. Таким образом, 12 пациентов в основной группе и 16 пациентов в контрольной группе требовали более длительного обезболивания (до 3х дней) и ультразвукового контроля за раной, пункции сером. Рецидивов грыж и нагноения ран не наблюдалось. При ультразвуковом исследовании у всех пациентов отмечались также отек и инфильтрат в области операции, поэтому изменение кровотока в сроки 1 – 4 недели после операции не исследовали.

Через 1 месяц после операции отмечалось стихание болевого синдрома. Однако у 3х пациентов контрольной группы (7%) сохранялось чувство инородного тела в зоне операции, что ограничивало их работоспособность. При ультразвуковом исследовании через 1 месяц у пациентов основной группы по сравнению с контрольной группой наблюдался лучший в 1,4±0,3 раза кровоток в артерии семявыносящего протока, определяемый при дуплексном сканировании в виде скорости кровотока. Изменения в размерах яичка до и после операции не имело существенного значения ввиду ранних сроков исследования.

Особый интерес для нас представляла оценка качества жизни мужчин после паховой герниопластики. Поскольку опросник SF-36 не специфичен для какого-либо заболевания, более того, в доступных литературных источниках нет и других вариантов опросников, посвященных этой проблеме, то мы вынуждены были прибегнуть к анкетированию пациентов через 12 месяцев после операции по вопросам, разработанным нами самостоятельно:

1. Присутствует ли болевой синдром при повседневной физической нагрузке (ходьба)?
2. Присутствует ли болевой синдром при тяжелой физической нагрузке (занятия спортом, тяжелый физический труд)?
3. Присутствует ли чувство инородного тела в зоне операции?
4. Присутствует ли нарушения половой жизни, появившиеся после операции: снижение способности и частоты сексуальных отношений, снижение количества утренних эрекций, снижение либидо?
5. Сделала ли операция ваше здоровье хуже?

Оценка результатов проводилась по четырех бальной системе: нет – 1 балл, слабо – 2 балла, умеренно – 3 балла, сильно – 4 балла. Интерпретация результатов проводилась следующим образом: баллы 1-5: пациент здоров; баллы 6-10: у пациента, возможно, присутствуют какие-либо поздние осложнения операции, влияющие на качество его жизни, требуется осмотр специалиста; баллы 11-15: у пациента имеются значительные поздние осложнения операции, требуется осмотр специалиста; баллы 16-20: у пациента имеются выраженные изменения качества жизни после операции, что говорит о неудовлетворительных отдаленных результатах лечения, требуется осмотр специалиста, возможен вопрос о реконструктивной операции.

В результате опроса у всех пациентов основной группы (n=30) мы получили отрицательные ответы в отношении болевого синдрома при повседневной физической нагрузке, присутствие боли при тяжелой физической нагрузке у 2-х пациентов, которая мешает им активно работать или заниматься спортом. Чувство инородного тела отметили 3-е из опрошенных. Нарушения половой функции, не наблюдавшиеся ранее, не отметил ни один из пациентов. Общий результат составил 5,8±1,3 баллов.

У пациентов контрольной группы (n=42), которым выполнялась герниопластика по методике Лихтенштейна, результаты отличались от опытной группы в вопросах о болевом синдроме при тяжелой физической нагрузке (четверо из опрошенных дали положительный ответ). Средний результат составил 13,5±1,9 баллов. Значение t-критерия Стьюдента 3,34 ($p<0,05$).

Таким образом, применение мезогеля при герниопластике по Лихтенштейну оказывает меньшее влияние операционной травмы на кровоснабжение, иннервацию паховой зоны, что немаловажно у молодых и активных пациентов. Мезогель, обволакивает элементы семенного канатика, паховые нервы и создает для них биодеградируемый футляр, что приводит к существенному снижению формирования рубцовых деформаций в паховом канале. Это подтверждено также инструментальными исследованиями через 1 месяц после операции и выражалось в сохранении скорости кровотока по артерии семявыносящего протока и кровоснабжения яичка на стороне операции в сравнении с контралатеральной стороной.

Способ ушивания лапаротомной раны для профилактики эвентраций и грыж

С целью создания условий для хорошего кровоснабжения шва, повышения его механической прочности и сокращения частоты послеоперационных осложнений нами был разработан метод закрытия лапаротомной раны (Гуменюк С.Е. и соавт., 2013), заключающийся в первоначальном создании каркаса по краям апоневроза путем продольного прошивания апоневроза каскадом двойной непрерывной нити, отступая не менее 1 см от края апоневроза и заступая за углы раны сверху и снизу до 1 см. Далее края апоневроза подтягиваются за каркасные нити, апоневроз прошивается с обеих сторон узловыми швами таким образом, чтобы каркасные нити с двух сторон попали в накладываемые узловые швы. Способ дает большую прочность наложенных узловых швов, предупреждает прорезывание нитей и нарушение кровообращения краев апоневроза, обеспечивает надежное закрытие брюшной полости даже в неблагоприятных условиях купируемого воспаления в послеоперационной ране и снижения прочности соединительной ткани у больных с ожирением и рецидивными грыжами.

Указанным способом нами прооперировано 38 пациентов (основная группа), которым приходилось ушивать апоневроз как после плановых «чистых» и «условно-чистых» операций на органах брюшной полости, так и после многократных этапных релапаротомий по поводу перитонита. Возраст всех пациентов составил от 24 до 60 лет, мужчин и женщин. В основной группе (n=38) у всех прооперированных указанным способом пациентов лапаротомные раны зажили без осложнений. Эвентраций, данных о формировании грыжи не было в течение 2-3х лет после операции. В контрольной группе (n=30) пациентам проводилось ушивание апоневроза узловыми швами. Среди контрольной группы раневых осложнений и эвентраций также не наблюдалось. В течение трех лет после операции у шести пациентов (20%) появилось

грыжевое выпячивание в зоне послеоперационного рубца. Часть из них были повторно оперированы по поводу ПОВГ.

Предложенный метод является эффективным способом закрытия лапаротомной раны у больных с высоким риском развития послеоперационных вентральных грыж: у пациентов после санационных релапаротомий по поводу перитонита, при герниопластике ущемленных грыж с высоким риском развития инфекционных осложнений в ране, у больных с ожирением и других больных с нарушениями образования соединительной ткани.

ВЫВОДЫ

1. Сочетание препаратов Йодопирон и Мезогель в соотношении 1:1 обеспечивает выраженный противомикробный эффект, сопоставимый с использованием только йодопирона. Это обеспечивает профилактику развития гнойно-воспалительных процессов в операционной ране, в том числе, при имплантации в ткани полипропиленовых сетчатых протезов.

2. Обработка полипропиленового сетчатого протеза перед его имплантацией в ткани препаратом Йодопирон приводит к отсутствию гнойных осложнений со стороны раны.

3. Интраоперационное введение в зону полипропиленового сетчатого протеза комбинации препаратов Мезогель и Йодопирон в соотношении 1:1 в эксперименте in vivo приводит к формированию полноценного фиброзного слоя вокруг волокон протеза, в 3,4 раза менее выраженного по сравнению с контролем, где в зону сетчатого протеза препарат не вводился.

4. Введение препарата Мезогель в зону операции после фиксации сетчатого протеза при герниопластике по Лихтенштейну обеспечивает формирование биодеградируемого футляра, предохраняющего от рубцовой деформации и фиксации к сетчатому протезу анатомических структур пахового канала (справка на изобретение № 2017104818 от 13.02.2017г.).

5. Onlay и inlay способы герниопластики послеоперационных вентральных грыж в отдаленном послеоперационном периоде достоверно характеризуются лучшими показателя физического здоровья пациентов вследствие их относительной малотравматичности по сравнению с sublay методами. Однако, недостатком inlay методики следует считать большую вероятность рецидива послеоперационных вентральных грыж из-за снижения функциональности передней брюшной стенки; недостатком onlay методики следует считать натяжение тканей, так же приводящее к более частым рецидивам заболевания. Операцией выбора для послеоперационных вентральных грыж, при отсутствии противопоказаний, следует считать герниопластику sublay способом.

6. Ушивание апоневроза лапаротомной раны предложенным способом (патент РФ №2430684), при котором создают каркас по краям апоневроза путем продольного прошивания его краев двойной нерассасывающейся нитью и ушивают апоневроз отдельными узловыми швами с захватом нитей каркаса, обеспечивает надежное закрытие брюшной полости

даже в условиях воспаления, сниженной прочности соединительной ткани у больных с ожирением и рецидивными грыжами.

ПРАКТИЧЕСКИЕ РЕКОМЕНДАЦИИ

1. При паховой герниопластике необходимо стремиться к сохранению анатомических структур пахового канала не только хирургическими методами, но и использовать способ, препятствующий выраженному образованию фиброзной ткани и деформации структур пахового канала с помощью препарата Мезогель.

2. Отдаленные результаты лечения больных, перенесших паховую герниопластику любыми способами, целесообразно оценивать с помощью предложенной анкеты, что обеспечит более объективный подход в сравнительной оценке эффективности использованных методов герниопластики.

3. При герниопластике послеоперационных вентральных грыж необходимо стремиться изолировать сетчатый полипропиленовый протез от подкожной жировой клетчатки, что снижает частоту раневых осложнений, а также необходимо стремиться к воссозданию белой линии живота, что обеспечит хороший функциональный эффект и качество жизни таких пациентов.

4. Использование препарата Йодопирон для обработки сетчатого полипропиленового протеза на этапе его имплантации снижает количество инфекционных осложнений со стороны раны.

5. При закрытии лапаротомной раны у больных с большим риском развития послеоперационных вентральных грыж, например, после релапаротомий по поводу перитонита, при высоком риске развития инфекционных осложнений в ране, при грыжесечении ущемленных вентральных грыж с кишечной непроходимостью, при снижении прочности соединительной ткани у больных с ожирением и рецидивными грыжами, целесообразно использовать предложенный способ ушивания апоневроза лапаротомной раны для профилактики эвентраций и грыж (патент РФ №2430684).

СПИСОК ИСПОЛЬЗУЕМЫХ СОКРАЩЕНИЙ

ВАШ - визуально-аналоговая шкала (Visual Analog Scale, VAS)

ГВРО - гнойно-воспалительные раневые осложнения

НГОБ - неферментирующие грамотрицательные бактерии

ПОВГ – послеоперационная вентральная грыжа

CST - components separation technique, техники разделения анатомических компонентов брюшной стенки

IPOM - intraperitoneal onlay mesh герниопластика

IPOM+ - intraperitoneal onlay mesh герниопластика со сведением прямых мышц живота

TAPP - transabdominal preperitoneal герниопластика

TAR - transversus abdominis muscle release, вариант задней сепарационной герниопластики, предложенный Y.W. Novitsky

СПИСОК РАБОТ, ОПУБЛИКОВАННЫХ ПО ТЕМЕ ДИССЕРТАЦИИ

***1. Пат. 2430684 Российская Федерация, МПК A61B 17.00 (2006.01). Способ ушивания апоневроза лапаротомной раны для профилактики эвентраций и грыж/ Гуменюк С. Е., Гладкий Е. Ю., Губиш А. В.; заявитель и патентообладатель ГОУ ВПО КубГМУ. – № 2009146772/14; заявл. 16.12.2009; опубл. 10.10.2011, Бюл. № 28. - Т. 2. – 6 с.: ил.**

***2. Профилактика эвентраций и послеоперационных вентральных грыж при ушивании брюшной полости / С.Е.Гуменюк, Е.Ю.Гладкий, А.В.Губиш, А.Б.Ярыш, М.В.Перков, А.Г.Григорьев // Кубанский научный медицинский вестник. – 2013. – № 3 (138). - С.52-54.**

***3. Фармакологическая коррекция формирования соединительной ткани при аллопластике в эксперименте /С.Е.Гуменюк, А.Г.Григорьев, А.В.Губиш, Р.А.Батчаева, П.Г.Сторожук // Кубанский научный медицинский вестник. – 2015. – № 5. – С.47-50.**

4. Современные методы герниопластики и их осложнения / С.Е.Гуменюк, А.Г.Барышев, А.Н.Петровский, Е.Ю.Гладкий, А.Ю.Попов, А.В.Губиш, Р.А.Батчаева // Национальное здоровье. – 2015. – № 2. – С. 149-156.

5. Гуменюк, С. Е. Экспериментальное изучение воздействия йодопирона и препарата «мезогель» при формировании рубца с использованием сетчатого эксплантa / С.Е.Гуменюк, А.Г.Григорьев, А.В.Губиш // Материалы международной научно-практической конференции «Медицинские импланты»: сб. – Курск, 2016. – С. 54-55.

***6. Сравнительный анализ качества жизни пациентов при различных вариантах герниопластики в лечении грыж живота / С.Е.Гуменюк, А.В.Губиш, А.Ю.Попов, А.Н.Петровский, А.Г.Григорьев, А.Ю.Сидельников, Р.А.Батчаева, А.А.Исмелова // Кубанский научный медицинский вестник. – 2017. – № 2. - С.61-65.**

*
Работа, опубликована в журналах, включенных в Перечень рецензируемых научных изданий или входящих в международные реферативные базы данных и системы цитирования, рекомендуемых ВАК при Минобрнауки России для опубликования основных научных результатов диссертаций, а также публикации, приравненные к ним.