На правах рукописи

ДЫНЬКО Виктор Юрьевич

КОМПЛЕКСНЫЕ ТЕХНОЛОГИИ ДИАГНОСТИКИ И ЛЕЧЕНИЯ ХОЛЕДОХОЛИТИАЗА

14.01.17 – хирургия

АВТОРЕФЕРАТ
диссертации на соискание ученой степени
кандидата медицинских наук

Краснодар – 2017

Работа выполнена в федеральном государственном бюджетном образовательном учреждении высшего образования «Кубанский государственный медицинский университет» Министерства здравоохранения Российской Федерации (ФГБОУ ВО КубГМУ Минздрава России).

Научный руководитель доктор медицинских наук, профессор **Дурлештер Владимир Моисеевич**.

Научный консультант доктор медицинских наук, доцент **Быков Михаил Ильич**.

Официальные оппоненты:

Рогаль Михаил Леонидович, доктор медицинских наук, профессор, государственное бюджетное учреждение здравоохранения города Москвы «Научно-исследовательский институт скорой помощи им. Н.В. Склифосовского Департамента здравоохранения города Москвы», заместитель директора по научной работе;

Хоронько Юрий Владимирович, доктор медицинских наук, профессор, федеральное государственное бюджетное образовательное учреждение высшего образования «Ростовский государственный медицинский университет» Министерства здравоохранения Российской Федерации, кафедра оперативной хирургии и топографической анатомии, заведующий кафедрой.

Ведущая организация:
федеральное государственное бюджетное учреждение «Институт хирургии им. А.В. Вишневского» Министерства здравоохранения Российской Федерации.

Защита состоится 26 декабря 2017 г. в 15.00 на заседании диссертационного совета Д 208.038.01 на базе ФГБОУ ВО КубГМУ Минздрава России (350063, Краснодар, ул. Седина, 4, тел. (861) 262-73-75).

С диссертацией можно ознакомиться в библиотеке и на официальном сайте ФГБОУ ВО КубГМУ Минздрава России (http://www.ksma.ru).

Автореферат разослан «____» _____ 2017 г.

Учёный секретарь
диссертационного совета Д 208.038.01
доктор медицинских наук,
профессор Гуменюк Сергей Евгеньевич

ОБЩАЯ ХАРАКТЕРИСТИКА РАБОТЫ

Актуальность темы исследования. Желчнокаменная болезнь (ЖКБ) – заболевание печени и желчевыводящих путей, обусловленное образованием конкрементов в желчном пузыре и желчных протоках. Несмотря на несомненные успехи хирургии ЖКБ и ее осложнений, результаты лечения далеко не всегда удовлетворяют врачей и пациентов. Не уменьшается и число больных с постхолецистэктомическим синдромом, остается высокой послеоперационная летальность и достигает 7–16 %. Значительное распространение ЖКБ, в том числе ее осложненных форм, увеличение частоты первичных и особенно повторных операций, приобрели социальное значение (В.Н. Бордаков и соавт., 2014).

Одним из проявлений ЖКБ, существенно утяжеляющим ее течение и прогноз, является холедохолитиаз, частота которого колеблется от 10 до 15 % больных, а у лиц пожилого и старческого возраста достигает 28,1 % (Ю.И. Галлингер и соавт., 2010; И.В. Вотьев, 2012; В.М. Дурлештер и соавт., 2013; А.В. Прокофьева и соавт., 2013; В.В. Хрячков и соавт., 2013; В.А. Кащенко и соавт., 2015).

Высокая частота осложнений и летальности, а так же резидуального холедохолитиаза при традиционных операциях, способствовали разработке и внедрению различных малоинвазивных вмешательств и современных методов до – и интраоперационной диагностики (С.А. Данилов и соавт., 2011). С развитием малоинвазивных технологий эндоскопические, лапароскопические, минилапаротомные операции стали методами выбора в лечении холедохолитиаза. Однако до сих пор нет единого стандарта лечения данной категории больных (М.В. Аралова и соавт., 2010).

Диагностика холедохолитиаза представляет определенную сложность в связи с тем, что отсутствуют специфичные признаки наличия камней в просвете желчных путей. А те признаки, которые могут предполагать наличие конкрементов, сопровождают и другие осложнения ЖКБ (Я.Г. Колкин и соавт., 2014). Отсутствие патогномоничных признаков холедохолитиаза, диктует необходимость тщательного инструментального обследования больных ЖКБ, включающие в себя, кроме традиционных неинвазивных УЗИ, компьютерной и МРТ и инвазивные методы – ЭРХПГ, ЧЧХ, ИОХГ и фиброхоледохоскопию (Н.А. Майстренко, 2000; А.В. Оноприев и соавт., 2007; Е.Н. Деговцев, 2011).

В настоящее время стандартом дооперационной визуализации билиарной системы является эндоскопическая ретроградная холангиопанкреатография (ЭРПХГ). ЭРХПГ и чрескожная чреспеченочная холангиография (ЧЧХГ) являются своего рода альтернативой прямому контрастированию желчных протоков. Чувствительность и специфичность методов достигает, по данным разных авторов, 89–98 % (О.Ю. Василенко и соавт., 2015; Э.Я. Селезнева и соавт., 2015).

К настоящему времени накоплен огромный опыт по выполнению ЭРПХГ, в поисковых медицинских системах представлены более шести тысяч сообщений. В Европейских центрах в среднем выполняется более 200 манипуляций в год (М.В. Аралова и соавт., 2010). Однако данные литературы об эффективности этого исследования неоднозначны. Так частота контрастирования желчных протоков колеблется от 52 до 86 %, панкреатических протоков от 76–98 %, обеих протоковых систем от 20–46,8 % (Г.Т. Загидуллина и соавт., 2015).

Несмотря на многочисленные исследования, посвященные диагностике и лечению холедохолитиаза, вопрос о преимуществах и недостатках различных способов малоинвазивного лечения остается до конца не решенным.

Степень разработанности темы. Основной целью малоинвазивных методов лечения больных с холедохолитиазом является восстановление функции желчевыводящих путей (Н.В. Мерзликин и соавт., 2015). Общеизвестно, что консервативная терапия недостаточно эффективна при ЖКБ и ее осложнениях, к которым относится холедохолитиаз. При установленном диагнозе холедохолитиаз необходимо своевременное применение эффективных хирургических методов лечения. Возможны различные варианты и тактики (М.В. Аралова и соавт., 2010; Т.Б. Ардасенов и соавт., 2010; Д.С. Бордин, 2012; K. Kujawski, 2015).

В нашей стране наиболее распространенной является двухэтапная тактика лечения, которая к своим бесспорным преимуществам относит на первом этапе удаление конкрементов из общего желчного протока при помощи ЭРХПГ, эндоскопической папиллосфинктеротомии (ЭПСТ), активной литоэкстракции, и литотрипсии (В.В. Тезяев и соавт., 2015) и как следствие полной санации общего желчного протока, для выполнения радикальной операции в максимально благоприятных условиях (П.М. Назаренко и соавт., 2015).

Однако, эндоскопические вмешательства могут быть не эффективны у пациентов, которые ранее перенесли операции на желудочно-кишечном тракте, такие как резекция желудка, наложение билиодигестивного анастомоза, или у пациентов с анатомическими аномалиями периампулярной зоны, такими как парапапиллярные дивертикулы двенадцатиперстной кишки или интрадивертикулярное расположение большого соска двенадцатиперстной кишки (БС ДПК), что делает труднодоступным БС ДПК и как следствие общий желчный проток.

Эндоскопическая папиллосфинктеротомия наряду со значительными преимуществами (малоинвазивность, радикальность, быстрый клинический эффект, сравнительная простота выполнения) сопряжена с риском развития таких осложнений, как кровотечение, острый панкреатит, ретродуоденальная перфорация (Х.Х. Курбонов и соавт., 2014).

Следует отметить, что в настоящее время тактика лечения холедохолитиаза окончательно не определена (В.Ф. Куликовский и соавт., 2012; Ю.Г. Алиев, 2014; У.С. Беслекоев и соавт., 2015; А.Г. Курманбаев, 2015). Данные литературы последних лет свидетельствуют о диаметрально противоположных подходах к хирургическому решению этой проблемы. Так, одни авторы отдают предпочтение ретроградным эндоскопическим транспаппилярным вмешательствам, направленным на рассечение большого сосочка двенадцатиперстной кишки (БС ДПК) с выполнением ЭПСТ (Ю.И. Биктагиров, 2011; А.В. Гусев и соавт., 2011), ЭРПХГ (В.В. Козлов и соавт., 2013), литотрипсии (К.П. Василенко, 2011; О.И. Миминошвили и соавт., 2013; В.А. Лазаренко и соавт., 2014), эндопротезирования, назобилиарного дренирования (НБД) и др. с последующим выполнением холецистэктомии (А.Е. Котовский и соавт., 2010; Б.А. Агаев и соавт., 2015).

Другие авторы предлагают способ, когда вмешательство на общем желчном протоке и холецистэктомия выполняются во время операции, проводимой малотравматичным доступом – лапароскопическим или минилапаротомным (Б.Д. Бобоев и соавт., 2011; Е.Н. Деговцев, 2011; А.Л. Луговой и соавт., 2011; Н.А. Алексеев и соавт., 2012; В.Г. Агаджанов и соавт., 2013; J. Chander, 2011). Таким образом, в настоящее время многообразие известных способов лечения холедохолитиаза и неоднозначное отношение к ним значительно затрудняет принятие правильного тактического решения в каждом конкретном случае.

Исходя из этого дальнейшие исследования в малоинвазивном лечении больных с желчнокаменной болезнью осложненной холедохолитиазом необходимы и актуальны.

Цель исследования – улучшение результатов лечения больных с холедохолитиазом на основе комплексного применения малоинвазивных технологий.

Задачи исследования:

1. Выделить и охарактеризовать группу больных с атипичным расположением большого сосочка двенадцатиперстной кишки, в которой эндоскопические чреспапиллярные методы лечения холедохолитиаза недостаточно эффективны.

2. Разработать и внедрить в практику способ комбинированного малоинвазивного лечения холедохолитиаза при атипичном расположении большого сосочка двенадцатиперстной кишки, описать технику выполнения и показать его эффективность.

3. Модифицировать технику выполнения методики эндоскопической контактной электрогидравлической литотрипсии (ЭЭГЛТ), показать ее эффективность и место в алгоритме малоинвазивного лечения холедохолитиаза.

4. Определить принципы инструментальной профилактики осложнений чреспапиллярных вмешательств и доказать их эффективность.

5. Оптимизировать алгоритм малоинвазивного лечения холедохолитиаза с применением собственных подходов и технологий чреспапиллярных вмешательств и показать его эффективность.

Научная новизна исследования

Впервые разработан и внедрен в практику новый способ комбинированного малоинвазивного лечения холедохолитиаза при атипичном расположении большого сосочка двенадцатиперстной кишки (патент на изобретение № 2556574), что позволило повысить эффективность эндоскопического лечения холедохолитиаза.

Модифицирована методика эндоскопической контактной электрогидравлической литотрипсии и определено ее место в алгоритме малоинвазивного лечения холедохолитиаза.

Впервые в работе дана оценка роли и эффективности эндоскопического чреспапиллярного лечения холедохолитиаза в комплексе сочетанных малоинвазивных технологий.

Впервые представлен собственный алгоритм применения комплекса малоинвазивных вмешательств при холедохолитиазе, доказавший повышение эффективности его лечения и снижения частоты развития постманипуляционных осложнений.

Теоретическая и практическая значимость исследования. Результаты проведенного исследования расширяют имеющиеся данные о возможностях эндоскопических чреспапиллярных вмешательств при холедохолитиазе.

Разработан метод комбинированного малоинвазивного лечения холедохолитиаза при атипичном расположении БС ДПК, способствующий увеличению частоты успешных канюляций общего желчного протока.

Модифицированная методика эндоскопической контактной электрогидравлической литотрипсии расширяет возможности альтернативных подходов малоинвазивного лечения холедохолитиаза.

Предложен и внедрен принцип инструментальной профилактики осложнений чреспапиллярных вмешательств.

Усовершенствованный алгоритм лечения холедохолитиаза позволяет выбрать оптимальный комплекс малоинвазивных вмешательств, при этом учитывается количество и размер конкрементов, диаметр общего желчного протока, характер осложнений холедохолитиаза, патологические изменения периампулярной зоны, т.е. факторы на прямую влияющие на эффективность лечения.

Методология и методы исследования. Работа выполнена в дизайне ретроспективного анализа историй болезни пациентов с холедохолитиазом, при сплошной выборке. Сбор и обработка данных о результатах лечения проводилась в соответствие с разработанными автором дизайном исследования. Были использованы теоретические, клинические, инструментальные, лабораторные, морфологические и статистические методы исследования.

Положения, выносимые на защиту:

1. Разработанный способ комбинированного малоинвазивного лечения холедохолитиаза улучшает результаты чреспапиллярных вмешательств при атипичном расположении БС ДПК.
2. Внедрение модифицированной методики эндоскопической контактной электрогидравлической литотрипсии способствовало снижению доли традиционных общехирургических вмешательств при холедохолитиазе.
3. Доказано, что предложенные принципы инструментальной профилактики осложнений чреспапиллярных вмешательств позволили улучшить результаты эндоскопического лечения холедохолитиаза.
4. Применение собственного алгоритма лечения холедохолитиаза в комплексе сочетанных малоинвазивных технологий повышает эффективность эндоскопических чреспапиллярных вмешательств.

Степень достоверности и апробация работы. Достоверность проведенного исследования определяется формированием достаточного количества клинических наблюдений (n = 1113) и наличием группы сравнения (n = 385), использованием современных методов диагностики и лечения больных и обработкой полученных результатов современными методами статистического анализа.

Материалы работы доложены и обсуждены на научно-практических конференциях: «Эндоскопические ретроградные вмешательства в лечении пациентов с механической желтухой». I Российский Конгресс с Международным участием «Неотложная эндоскопия», 6–7 декабря, 2012, г. Москва, Россия; «Ретроградные эндоскопические вмешательства при механической желтухе» III Съезд Российского общества хирургов-гастроэнтерологов «Актуальные вопросы хирургической гастроэнтерологии» 1–3 ноября 2016, г. Геленджик, Россия; «Комплексное применение эндоскопических вмешательств при механической желтухе» Национальный хирургический конгресс совместно с XX Юбилейным съездом Российского общества эндоскопических хирургов (РОЭХ). 4–7 апреля, 2017, г. Москва, Россия.

Апробация диссертации проведена на объединенном заседании кафедры хирургии №1, №2 и №3 факультета повышения квалификации и профессиональной переподготовки специалистов, кафедры анестезиологии, реаниматологии и трансфузиологии факультета повышения квалификации и профессиональной переподготовки специалистов ФГБОУ ВО КубГМУ Минздрава России.

Внедрение результатов исследования в практику. Способ комбинированного малоинвазивного лечения холедохолитиаза при атипичном расположении БС ДПК внедрен в клиническую практику эндоскопических отделений

ГБУЗ «Краевая клиническая больница № 2», МБУЗ «Краснодарская городская клиническая больница скорой медицинской помощи», ГБУЗ «НИИ Краевая клиническая больница №1 им проф. С.В. Очаповского».

Публикации. По материалам диссертации опубликовано 17 научных работ, из них 12 – в журналах, входящих в перечень изданий, рекомендуемых ВАК при Минобрнауки РФ для опубликования материалов докторских и кандидатских диссертаций, а так же публикации, приравненные к ним, в том числе 3 патента на изобретение.

Личный вклад автора в исследование. Соискателем самостоятельно проведен аналитический обзор отечественной и зарубежной литературы по изучаемой проблеме. Автор непосредственно участвовал в выполнении эндоскопических транспапиллярных вмешательств у пациентов с холедохолитиазом в условиях Краевой клинической больницы № 2 г. Краснодара. Соискателем лично выполнены обобщение и статистическая обработка результатов исследований, написан текст диссертации, а также большинство публикаций по теме исследования. Личный вклад автора составляет 90 % при получении результатов и 75 % при оформлении публикаций по теме диссертации.

Структура и объем работы. Диссертация изложена на 160 страницах и состоит из введения, обзора литературы, 4 глав с описанием методик и результатов исследования, выводов, практических рекомендаций, библиографии (всего 185 источников: 119 источников на русском и 66 на иностранных языках) и приложений. Работа содержит 43 рисунка, 59 таблиц.

СОДЕРЖАНИЕ РАБОТЫ

Материалы и методы исследования. Материал работы построен на анализе результатов малоинвазивного лечения холедохолитиаза у пациентов, проходивших лечение в условиях ГБУЗ «ККБ № 2» за период с января 2006 года по декабрь 2015 года. Общее количество больных с холедохолитиазом составило 1498.

Больные были разделены на основную и контрольную группы. В основную группу вошли пациенты, проходившие лечение с 2009 по 2015 годы, общее количество больных составило 1113. В данной группе был применен усовершенствованный алгоритм малоинвазивного лечения с применением разработанного в клинике способа комбинированного малоинвазивного лечения холедохолитиаза при атипичном расположении большого соска двенадцатиперстной кишки (Патент на изобретение № 2556574 от 16 июня 2015 г.) и усовершенствованного метода эндоскопической контактной электрогидравлической литотрипсии. Контрольная группа состояла из 385 пациентов, проходивших обследование и лечение в условиях нашей клиники с 2006 по 2008 годы. В контрольной группе применялся стандартный алгоритм малоинвазивного лечения холедохолитиаза.

Пациентов с диагнозом ЖКБ, холецисто-холедохолитиаз в основной группе было 754 (67,74 %), после холецистэктомии с наличием холедохолитиаза 359 (32,25 %). Женщин было 761 (68,4 %), мужчин 352 (31,6 %). Возраст пациентов варьировал от 17 до 94 лет (средний возраст – 62,38). Наибольшее количество пациентов – 474 (42,58 %) было в возрасте более 71 года. В связи с этим определяется выраженность и разнообразие имеющейся сопутствующей патологии, которая была выявлена у 800 (71,87 %) пациентов и наиболее часто была представлена патологией сердечно-сосудистой системы (гипертоническая болезнь у 542 пациен-

тов (48,69 %), ишемическая болезнь сердца у 376 пациентов (33,78 %), хроническая сердечная недостаточность у 469 пациентов (42,14 %).

Одним из основных и первых симптомов холедохолитиаза в основной группе пациентов была боль, ее отмечали 723 пациента (64,95 %). Вторым симптомом холедохолитиаза являлась механическая желтуха, которая, как правило, развивалась через 12 часов после появления боли, иногда процесс затягивался до 24 часов. Механическая желтуха была диагностирована у 803 пациентов (72,14 %). Наиболее часто выраженность механической желтухи была в пределах от 20 до 100 мкмоль/л – у 464 пациентов (41,68 %). У 310 пациентов (27,85 %) лабораторных признаков механической желтухи при поступлении не было. В нескольких случаях уровень билирубина крови достигал значений 800–900 мкмоль/л.

Наиболее частыми осложнениями холедохолитиаза помимо механической желтухи были холестатический гепатит у 803 пациентов (72,14 %), холангит у 115 пациентов (10,33 %) и острый реактивный панкреатит у 92 пациентов (8,26 %).

Пациентов контрольной группы с диагнозом ЖКБ, холецисто-холедохолитиаз было 285 (74,02 %), после холецистэктомии с наличием холедохолитиаза 100 (25,97 %). Женщин было 296 (76,88 %), мужчин 89 (23,12 %). Возраст варьировал от 19 до 91 года (средний возраст – 61,24). Наибольшую группу составили больные в возрасте более 50 лет (300 пациентов (77,92 %)). Больных в возрасте более 71 года было 127 (32,98 %).

Сопутствующая патология в контрольной группе наиболее часто представлена патологией сердечно-сосудистой системы (гипертоническая болезнь была выявлена у 165 пациентов (42,85 %), ишемическая болезнь сердца у 93 пациентов (24,16 %), хроническая сердечная недостаточность у 119 пациентов (30,90 %)).

Наиболее частыми осложнениями холедохолитиаза в контрольной группе больных были: механическая желтуха у 267 пациентов (69,35 %), холестатический гепатит у 180 пациентов (46,75 %), холангит у 36 пациентов (9,35 %), острый реактивный панкреатит у 50 пациентов (12,98 %). Выраженность механической желтухи чаще всего была в пределах от 20 до 100 мкмоль/л (173 пациента (44,93 %)). У 118 пациентов (30,65 %) при поступлении в стационар лабораторных признаков билиарной гипертензии не было.

В основной и контрольной группах применялись стандартные методы диагностики холедохолитиаза: лабораторные методы (общий и биохимический анализ крови), методы инструментальной диагностики (трансабдоминальное ультразвуковое исследование, эндоскопическая ретроградная холангиопанкреатография). В основной группе пациентов так же применялись компьютерная томография, магнитнорезонансная томография и с 2012 года эндоскопическая ультрасонография.

В контрольной группе пациентов применялся стандартный алгоритм малоинвазивного лечения холедохолитиаза (рисунок 1).

Из данной схемы видно, что при выявлении холедохолитиаза, пациентам выполнялась папиллосфинктеротомия (ЭПСТ), затем механическая литоэкстракция (ЭМЛЭ), при необходимости выполнялась механическая литотрипсия (ЭМЛТ). В случае неудачи проведения литоэкстракции и литотрипсии производилась попытка стентирования ОЖП для декомпрессии желчного дерева после чего во второй этап вмешательства проводили повторную попытку литоэкстракции при неудачи которой пациентам выполнялось традиционное хирургическое вмешательство.

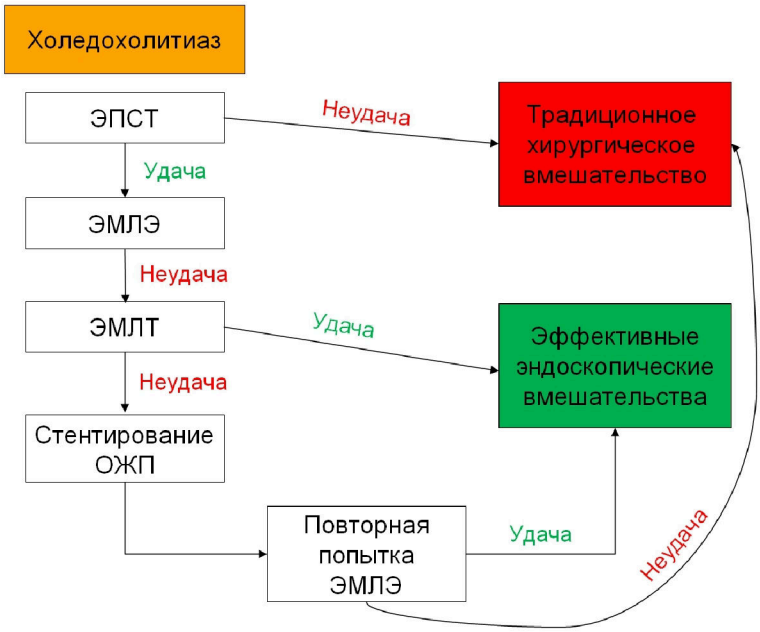

Рисунок 1 – Стандартный алгоритм эндоскопического лечения холедохолитиаза

В основной группе больных применялся оптимизированный алгоритм чреспапиллярных вмешательств при холедохолитиазе (рисунок 2).

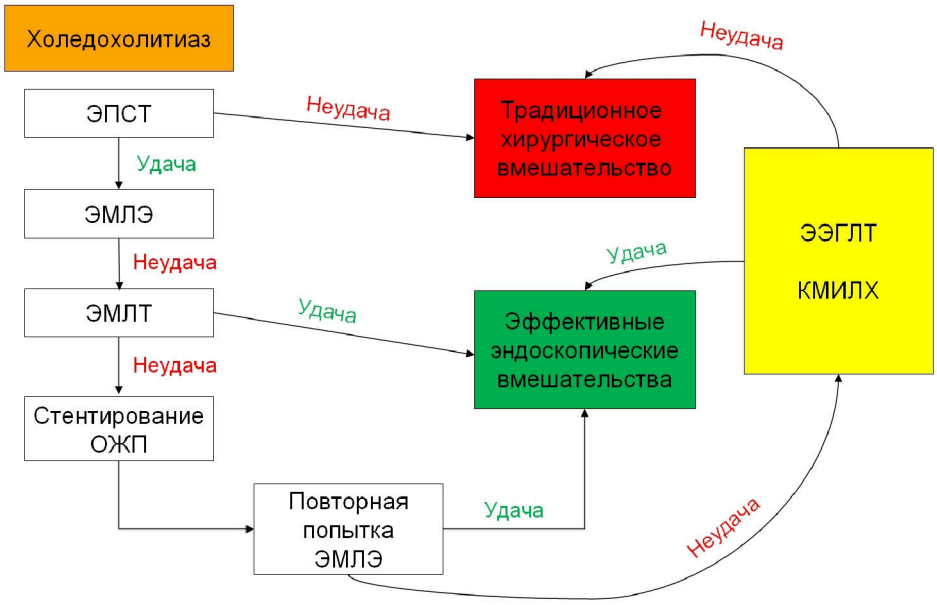

Рисунок 2 – Оптимизированный алгоритм эндоскопического лечения холедохолитиаза, применяемый в нашей клинике

Главным отличием оптимизированного алгоритма является применение разработанного в клинике способа комбинированного малоинвазивного лечения холедохолитиаза при атипичном расположении БС ДПК (КМИЛХ) и усовершенствованной методики эндоскопической контактной электрогидравлической литотрипсии (ЭЭГЛТ).

РЕЗУЛЬТАТЫ ИССЛЕДОВАНИЯ

В основной и контрольной анализируемых группах всем пациентам были предприняты попытки проведения чреспапиллярных вмешательств. Первым этапом выполнялась дуоденоскопия с оценкой состояния БС ДПК и периампулярной зоны и возможности проведения чреспапиллярных вмешательств.

В основной группе у 10 пациентов (0,9 %) БС ДПК был эндоскопически не достижим. Основными причинами этих состояний были недоступность БС ДПК в связи с перенесенными ранее операциями (резекция желудка по Бильрот 2, гастрэктомия и др. (5 пациентов (0,5 %)). В контрольной группе БС ДПК был не достижим у 4 пациентов (1,0 %), наиболее часто за счет атипичного его расположения (2 пациента (0,5 %)). У остальных пациентов БС ДПК был доступен для манипуляций и им были выполнены чреспапиллярные вмешательства.

У 884 пациентов основной группы и 248 пациентов контрольной при осмотре области БС ДПК была выявлена патология, которая могла влиять и влияла на эффективность выполнения чреспапиллярных вмешательств за счет увеличения этапности вмешательств и как следствие сроков госпитализации, проанализированная в таблице 1.

Таблица 1 – Сравнительные анализ изменений области большого сосочка двенадцатиперстной кишки основной и контрольной групп больных

Вид изменений	Основная группа (n = 1103)		Контрольная группа (n = 381)	
	Абс. кол-во	в %	Абс. кол-во	в %
Аденома БС ДПК	61	5,48	18	4,72*
Папиллит	137	12,31	42	11,02*
Дивертикулы периампулярной зоны (всего): – парапапиллярные дивертикулы – интрадивертикулярное расположение БС ДПК	209 140 69	18,78 12,58 6,19	67 43 24	17,58* 11,29* 6,30*
Состояние после ЭПСТ	220	19,76	59	15,48*
Анатомические особенности расположения БС ДПК	12	1,07	5	1,31*
Состояние после дистальной резекции желудка по Бильрот 2	11	0,98	4	1,05*
Состояние после дистальной резекции желудка по Бильрот 1	1	0,08	–	–
Холецисто-дуоденальный свищ	2	0,17	–	–
Холедохо-дуоденальный свищ	12	1,07	3	0,79*
Холедохо-дуоденальный анастамоз	5	0,45	1	0,26*
Состояние после трансдуоденальный папиллосфинктеропластики	3	0,27	–	–
Рубцовая стриктура БС ДПК	1	0,08	–	–
Опухоль БС ДПК	1	0,08	2	0,52*
ВСЕГО	720	65,28	228	59,84*

Примечание: * С помощью критерия χ^2 не выявлено достоверных различий между изменениями области БС ДПК основной и контрольной групп больных ($p > 0,05$).

После выведения БС ДПК выполняли чреспапиллярные вмешательства. В основной группе больных использовали практически весь спектр эндоскопических чреспапиллярных методов диагностики и лечения холедохолитиаза, проанализированный в таблице 2.

Из таблицы видно, что наиболее часто применяемыми вмешательствами были эндоскопическая папиллосфинктеротомия (24,3 %) и механическая литоэкстракция (30,9 %).

Таблица 2 – Виды и количество выполненных чреспапиллярных вмешательств в основной группе больных (n–4151).

Вид вмешательства	Абс. кол-во	в %
Ретроградная холангиопанкреатография	1546	37,24
Эндоскопическая папиллосфинктеротомия	1009	24,31
Эндоскопическая механическая литоэкстракция	1286	30,98
Эндоскопическая механическая литотрипсия	130	3,13
Контактная электрогидравлическая литотрипсия Попытка ЭЭГЛТ	13 1	0,31 0,02
Холедохоскопия	15	0,36
Стентирование ОЖП пластиковым стентом	80	1,93
Назо-билиарное дренирование	42	1,01
Биопсия БС ДПК	7	0,17
БРАШ-биопсия ОЖП	12	0,29
Бужирование ОЖП	6	0,14
Баллонная дилятация ОЖП	3	0,07
Балонная папиллодилятация по струне	1	0,02
ВСЕГО	4151	100

Одним из важнейших этапов лечения холедохолитиаза была эндоскопическая папиллосфинктеротомия. В основной группе всего было выполнено 1009 папиллосфинктеротомий 924 пациентам. Для снижения риска развития постманипуляционного панкреатита мы не пытались длительно канюлировать ОЖП. После 4–5 попыток канюляции выполняли «раннюю» нетипичную ЭПСТ, после чего, при необходимости выполняли дополнительную типичную ЭПСТ. В случае неудачи при выполнении папиллосфинктеротомии и развитии отека или кровотечения, нарушающих визуализацию, манипуляцию выполняли в 2 или более этапов.

В контрольной группе ЭПСТ выполнялась у 346 больных (89,87 %). Всего было выполнено 401 ЭПСТ (таблица 3).

Таблица 3 – Количество и доля типичных и нетипичных эндоскопических папиллосфинктеротомий в основной и контрольной группах больных

Вид ЭПСТ	Основная группа		Контрольная группа		Уровень достоверности различий (критерий χ^2)
	Абс.	Отн. %	Абс.	Отн. %	
Типичная	483	47,87	274	68,33	p = 0,0033
Нетипичная	163	16,15	30	7,48	p = 0,0000027
Комбинированная	363	35,97	97	24,19	p < 0,0000001
ВСЕГО	1009	100	401	100	

Из таблицы видно, что для всех видов ЭПСТ имеется статистически значимое различие долей при сравнении между долями основной и контрольной групп больных. Так нетипичных (не канюляционных) ЭПСТ в контрольной группе на 8,67 % меньше, чем в основной группе. Комбинированных ЭПСТ так же в контрольной группе меньше на 11,78 %, чем в основной. При этом количество канюляционных (типичных) ЭПСТ в контрольной группе больше на 20,46 %.

После проведения ЭПСТ выполняли ретроградную холангиографию. При этом оценивали диаметр общего желчного протока (таблица 4), диаметр и количество конкрементов (таблица 5, 6). Данные показатели напрямую влияли на эффективность выполненных чреспапиллярных вмешательств. Для доказатель-

ства однородности выборки основной и контрольной групп больных был проведен сравнительный анализ приведенных ниже показателей.

Таблица 4 – Сравнительный анализ диаметра общего желчного протока у пациентов основной и контрольной групп, выявленный при эндоскопической ретроградной холангиопанкреатографии

Диаметр ОЖП	Основная группа		Контрольная группа	
	Абс. кол-во	в %	Абс. кол-во	в %
До 1,0 см	288	26,11	110	28,87*
От 1,1 до 2,0	684	62,01	225	59,05*
От 2,1 до 3,0	121	10,97	38	9,97*
От 3,1 см и более	10	0,91	8	2,09*
ВСЕГО	1103	100	381	100

Примечание: * С помощью критерия χ^2 не выявлено достоверных различий между диаметром общего желчного протока основной и контрольной групп больных ($p > 0,05$).

Таблица 5 – Сравнительный анализ количества конкрементов в основной и контрольной группах больных

Количество конкрементов	Основная группа		Контрольная группа	
	Абс. кол-во	в %	Абс. кол-во	в %
1 конкремент	601	54,49	200	52,49*
2–3 конкремента	280	25,38	87	22,83*
Более 3 конкрементов	222	20,13	94	24,67*
ВСЕГО	1103	100	381	100

Примечание: * С помощью критерия χ^2 не выявлено достоверных различий между количеством конкрементов основной и контрольной групп больных ($p > 0,05$).

Таблица 6 – Сравнительный анализ размера (диаметра) конкрементов в основной и контрольной группах больных

Диаметр конкрементов	Основная группа		Контрольная группа	
	Абс. кол-во	в %	Абс. кол-во	в %
До 1,0 см	551	49,95	198	51,97*
1,1–2,0 см	470	42,61	154	40,42*
2,1–3,0 см	69	6,26	26	6,82*
Более 3,1 см в Д	13	1,18	3	0,79*
ВСЕГО	1103	100	381	100

Примечание: * С помощью критерия χ^2 не выявлено достоверных различий между диаметром конкрементов основной и контрольной групп больных ($p > 0,05$).

Следующим этапом всем пациентам предпринималась попытка литоэкстракции. Из 1113 пациентов основной группы у 1057 (94,97 %) литоэкстракция была выполнена успешно. У 130 пациентов (11,68 %) была необходимость применения механической литотрипсии. Причиной выполнения литотрипсии у 14 больных была суженная интрапанкреатическая часть общего желчного протока, не соответствующая диаметру выявленных конкрементов. У 116 больных причиной выполнения механической литотрипсии были крупные (более 1,5 см в диаметре) конкременты ОЖП. В контрольной группе ЭМЛЭ была выполнена успешно у 365 (94,81 %) больных из 385. ЭМЛТ в контрольной группе была выполнена 39 пациентам (10,13 %).

При невозможности выполнения эндоскопической санации общего желчного протока и тяжелом общем состоянии пациента с целью временной билиарной

декомпрессии и нормализации состояния больного нами выполнялось эндоскопическое стентирование ОЖП. В основной группе было выполнено 80 стентирований, в контрольной – 27. При наличии гнойного холангита, выполняли назобилиарное дренирование (НБД). Всего НБД устанавливали у 42 пациентов основной группы и у 13 пациентов контрольной группы. Назо-билиарный дренаж устанавливали на короткие сроки (2–3 суток), после чего, в случае фиксированного конкремента, выполнялись альтернативные манипуляции для санации общего желчного протока. Пластиковые стенты устанавливались на 1–3 месяца, что позволяло проводить амбулаторное лечение, с последующей госпитализацией для проведения повторных попыток эндоскопической санации ОЖП.

В сложных клинических случаях, когда традиционные методы механической санации ОЖП были не эффективны мы выполняли эндоскопическую контактную электрогидравлическую литотрипсию (рисунок 3).

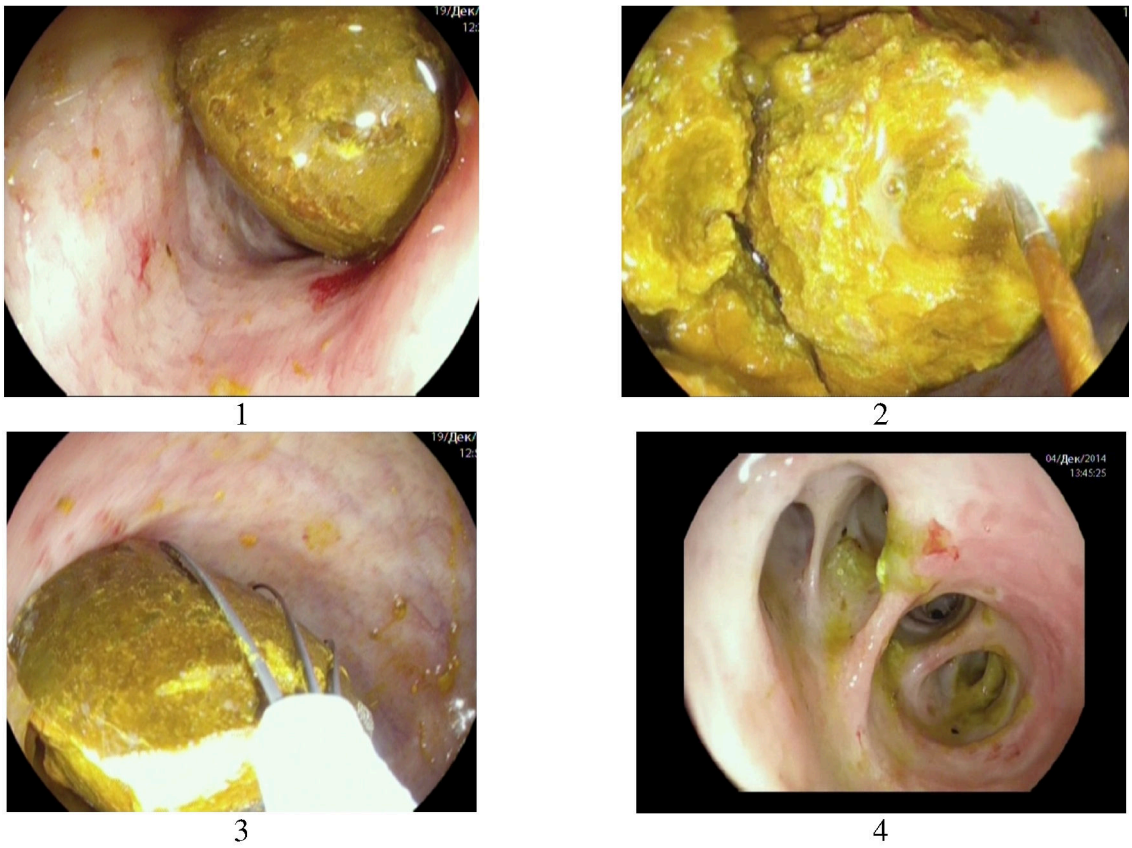

Рисунок 3 – Этапы проведения электрогидравлической литотрипсии:
1 – визуализация конкремента; 2 – подведение зонда и дробление конкремента;
3 – литоэкстракция фрагментов корзинчатым зондом;
4 – чистый просвет общего желчного протока

Данная методика внедрена в нашей клинике с 2010 года и применялась при наличии фиксированных конкрементов, в тех случаях, когда за конкремент не удавалось провести не только корзинку Дормиа, но и струну-проводник (т.е. не удавалось выполнить ЭМЛЭ, ЭМЛТ или эндопротезирование ОЖП). В основной группе больных с 2010 по 2015 годы было выполнено 14 ЭЭГЛТ. 13 (92,86 %) манипуляций завершились эффективно, конкремент был разрушен. В 1 случае (7,14 %) электрогидравлическая литотрипсия не дала результата, конкремент разрушить не удалось, как мы считаем в связи с его высокой плотностью.

Небольшие конкременты до 1,0 см в Д в дилятированном ОЖП при типичном расположении БС ДПК не вызывали сложностей с проведением ЭПСТ, ЭРХПГ и ЭМЛЭ. Но при наличии патологических изменений со стороны желудка, ДПК и периампулярной зоны мы сталкивались с проблемами доступа и канюляции БС ДПК. Причины атипичного расположения БС ДПК в основной группе больных проанализированы в таблице 7.

Таблица 7 – Причины атипичного расположения большого соска двенадцатиперстной кишки основной группы больных (n = 155)

Причина	Абс. кол-во	в %
Дивертикулы периампулярной зоны (всего)	123	79,4
– парапапиллярные дивертикулы	69	44,5
– интрадивертикулярное расположение БС ДПК	54	34,8
Анатомические особенности расположения БС ДПК	12	7,7
Состояние после дистальной резекции желудка по Бильрот 2	11	7,1
Состояние после дистальной резекции желудка по Бильрот 1	1	0,6
Холедохо-дуоденальный анастамоз	5	3,2
Состояние после трансдуоденальный папиллосфинктеропластики	3	1,9
ВСЕГО	155	100

Во всех вышеперечисленных случаях БС ДПК слабо визуализируется или не визуализируется вовсе, иногда его невозможно вывести дуоденосокопом в удобное для канюляции положение. Это приводит к неудачам эндоскопического лечения и влечет за собой выполнение традиционных хирургических вмешательств.

Нами разработан и внедрен в практику способ малоинвазивного лечения холедохолитиаза при атипичном расположении БС ДПК, который позволял санировать ОЖП при невозможности канюляции или даже визуализации БС ДПК.

Сущность предлагаемого нами способа заключается в антеградном проведении струны-проводника в просвет ДПК через ОЖП и БС ДПК под ультразвуковым контролем. Вначале осуществляется чрескожная чреспеченочная пункция желчных протоков под контролем ультразвукового исследования. Следующим этапом выполняется заведение в желчные протоки проводника. Дистальный конец проводника проводится под рентгентелевизионным контролем через БС ДПК в ДПК. Через рабочий канал дуоденоскопа, расположенного в области БС ДПК проводится петля при помощи которой струна-проводник захватывается и извлекается наружу. Далее все манипуляции на протоковых структурах выполняются по струне, выведенной из рабочего канала дуоденоскопа: по проводнику проводится канюляционный папиллотом и производится канюляционная папиллосфинктеротомия, после чего по проводнику заводится корзинка Дормиа для проведения литоэкстракции (рисунок 4).

Всего с 2010 года по 2015 год в основной группе данный способ применялся у 32 пациентов: у 6 пациентов с анатомическими особенностями расположения БС ДПК, у 2 пациентов с состоянием после резекции желудка по Бильрот 2, у 4 пациентов с крупными парапапиллярными дивертикулами, у остальных 20 пациентов в связи с интрадивертикулярным расположением БС ДПК.

Применение новых методов и усовершенствованного алгоритма малоинвазивного лечения холедохолитиаза позволило снизить количество многоэтапных вмешательств в основной группе больных (рисунок 5).

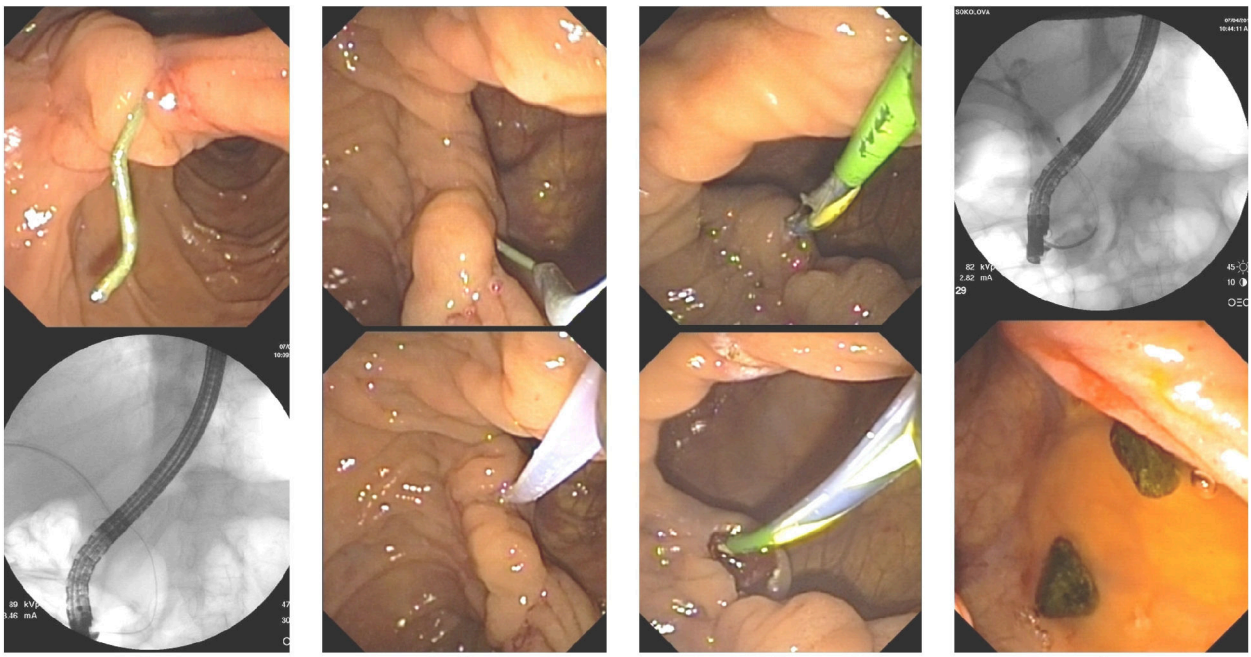

1 2 3 4

Рисунок 4 – Способ малоинвазивного лечения холедохолитиаза при атипичном расположении большого сосочка двенадцатиперстной кишки:
1 – антеградно установленный в двенадцатиперстную кишку проводник;
2 – канюляция общего желчного протока по проводнику; 3 – эндоскопическая папиллосфинктеротомия по струне-проводнику; 4 – эндоскопическая механическая литоэкстракция по струне-проводнику (извлеченные конкременты в просвете двенадцатиперстной кишки)

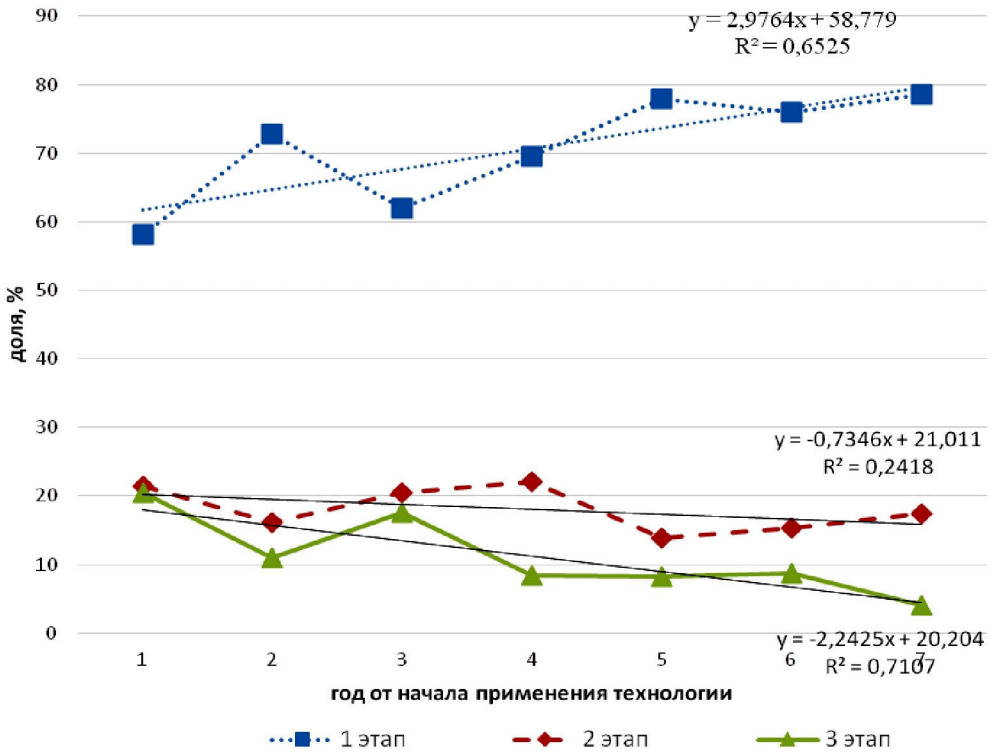

Рисунок 5 – Доли вмешательств, выполненных в один, в два, в три и более этапов в основной группе больных в разные годы

Проводили линейный регрессионный анализ. В случае связи доли вмешательств в три и более этапов получили уравнение линейной модели $y_2 = -2{,}2425 \cdot x + 20{,}204$ (коэффициент детерминации $R^2 = 0{,}7107$). Можно сделать

вывод, что с момента внедрения новых технологий в основной группе ежегодная доля многоэтапных вмешательств статистически значимо убывала, т.к. $k_2 < 0$.

Рассмотрим эффективность применения малоинвазивных вмешательств в основной группе, с типичным и атипичным расположением БС ДПК, с использованием обоих новых методов (КМИЛХ и ЭЭГЛТ) и эффективность применения малоинвазивных вмешательств в аналогичной гипотетической группе без применения новых методов лечения. Отсутствие указанных методов в гипотетической группе привело бы к неудаче эндоскопического лечения холедохолитиаза и выполнению традиционного хирургического вмешательства (таблица 8).

Таблица 8 – Анализ эффективности основной группы с применением методов КМИЛХ и ЭЭГЛТ и гипотетической группы сравнения

Исход операции	Основная группа больных с применением методов КМИЛХ и ЭЭГЛТ (n = 1113)		Гипотетическая группа сравнения (без методов КМИЛХ и ЭЭГЛТ) (n = 1113)	
	Абс.	Отн. %	Абс.	Отн. %
удача	1083	97,3	1038	93,3
неудача	30	2,7	75	6,7 (p = 0,0007)
Всего	1113	100	1113	100

Применение методов КМИЛХ и ЭЭГЛТ в основной группе пациентов позволило уменьшить частоту неудач с 6,7 % до 2,7 % по сравнению с гипотетической группой пациентов, в которой указанные методы не применялись. Различия в долях неудачных малоинвазивных операций статистически значимы с высоким уровнем достоверности (p = 0,0007).

Рассмотрим значения относительных рисков неудачи малоинвазивных вмешательств в основной группе и в гипотетической группе сравнения. Так, в основной группе доля риска неудачи была равна 0,026954, а в группе сравнения – 0,067385. Отношение рисков равно 2,5, это указывает на то, что в реальной группе пациентов риск проведения неудачной операции уменьшается в 2,5 раза по сравнению с той группой, в которой методы КМИЛХ и ЭЭГЛТ не применяли.

Для доказательства эффективности методов и их влияния на продолжительность лечения, сравнивали продолжительность нахождения в стационаре больных, к которым были применены новые методики малоинвазивных вмешательств (группа 1), и больных, которым была выполнена традиционное хирургическое вмешательство (группа 2) (рисунок 6).

По методу Каплан-Майера с помощью критерия Гехана-Вилкоксона различие в продолжительности нахождения в стационаре статистически значимо на высоком уровне достоверности (p = 0,00067). Для 50 % пациентов из 1 группы длительность нахождения в стационаре была менее 11 дней. В группе 2 у 50 % больных продолжительность лечения составила менее 18 дней. Пациенты 1 группы находились на стационарном лечении на 7 дней меньше, чем пациенты из второй группы (рисунок 7).

Проанализированы осложнения эндоскопических чреспапиллярных вмешательств основной и контрольной групп пациентов в таблице 9.

Постманипуляционный панкреатит чаще был отмечен в контрольной группе (5,19 %), чем в основной (3,50 %) (p = 0,142). В основной группе статистически значимо уменьшилась доля осложнений связанных с кровотечением до 0,81 % против 2,59 % в контрольной группе (p = 0,007). Не выявлено стати-

1113 пациентов с холедохолитиазом

У 155 пациентов было атипичное расположение БС ДПК

У 958 пациентов было типичное расположение БС ДПК

У 32 пациентов применялся метод КМИЛХ

У 123 пациентов применялись стандартные методы лечения холедохолитиаза

У 14 пациентов применялась ЭЭГЛТ

У 944 пациентов применялись стандартные методы лечения холедохолитиаза

У всех 32 пациентов удалось извлечь камни (лист 1)

У 113 удалось извлечь конкременты

У 10 не удалось извлечь конкременты

У 13 удалось извлечь конкременты

У 1 не удалось извлечь конкременты

У 925 удалось извлечь конкременты

У 19 не удалось извлечь конкременты

Койко-дни Среднее 11,3

Койко-дни Среднее 11,6

Койко-дни Среднее 19,8

Койко-дни Среднее 15,5

Койко-дни Среднее 19

Койко-дни Среднее 11,1

Койко-дни Среднее 20,3

Койко-дни 9, 11, 11, 12, 7 18, 16, 10, 14, 8 21, 11, 7, 15, 9 17, 8, 17, 10, 11 12, 12, 7, 9, 14 11, 6, 7, 7, 10 14, 9 (всего 360)

Всего 1311

Койко-дни 37, 20, 18, 22 13, 18, 19, 27 13, 11 (всего 198)

Койко-дни 6, 6, 20, 11, 30 12, 18, 18, 11 19, 14, 25, 12 (всего 202)

Койко-дни 19

Всего 10299

Койко-дни 31, 27, 8, 35, 21, 9, 30, 60, 18, 19 28, 4, 25, 10, 8 10, 16, 15, 12 (всего 386)

У 1083 пациентов удалось извлечь конкременты эндоскопически

У 30 пациентов не удалось извлечь конкременты эндоскопически выполнено традиционное хирургическое вмешательство

1 группа пациентов

2 группа пациентов

Рисунок 6 – Количество койко-дней проведенных в стационаре 1 и 2 групп больных

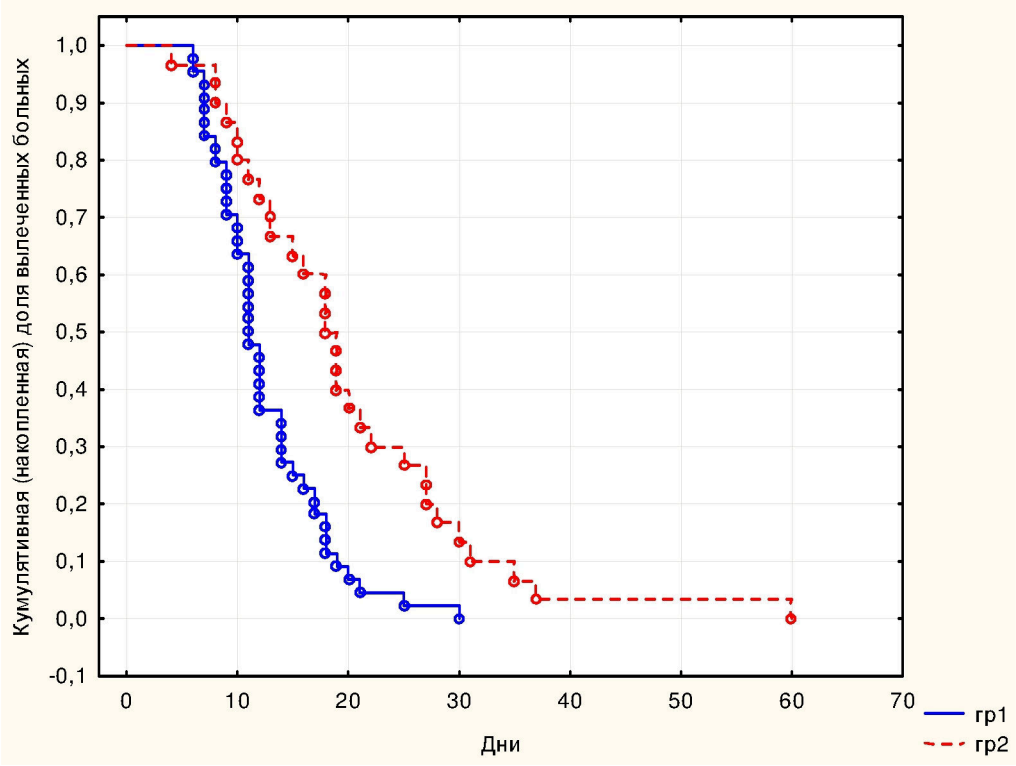

Рисунок 7 – Накопленная доля больных с различным количеством койко-дней нахождения в стационаре для сравниваемых групп

стически значимых различий для перфорации и разрыва и вклинение корзинки Дормиа при проведении ЭМЛТ с перфорацией стенки ОЖП. Однако общая доля всех видов осложнений в основной группе была меньше в 1,8 раза, чем в контрольной с высокой степенью достоверности (p = 0,006).

Таблица 9 – Сравнительный анализ осложнений эндоскопических чреспапиллярных вмешательств основной и контрольной группы больных

Вид осложнения	Основная группа (n–1113)		Контрольная группа (n–385)	
	Абс.	Отн. %	Абс.	Отн. %
Постманипуляционный панкреатит	39	3,50	20	5,19 (p = 0,142)
Кровотечение	9	0,81	10	2,59 (p = 0,007)
Перфорация	2	0,18	2	0,52 (p = 0,265)
Разрыв и вклинение корзинки Дормиа при проведении ЭМЛТ с перфорацией стенки ОЖП	1	0,08	0	0 (p = 0,556)
ВСЕГО	51	4,58	32	8,31 (p = 0,006)

Таким образом, общая эффективность данного анализа отражена в таблице 10.

Таблица 10 – Сравнительный анализ эффективности данного исследования основной и контрольной групп пациентов

Эндоскопические вмешательства были:	Основная группа (n = 1113)		Контрольная группа (n = 385)	
	Абс. кол-во	в %	Абс. кол-во	в %
Эффективны	1083	97,30	363	94,28*
Неэффективны	30	2,69	22	5,71*
Осложнения	51	4,58	32	8,31*
Летальность	3	0,27	0	0,0

Доля эффективных эндоскопических вмешательств в основной группе равная 97,3 % статистически значимо отличается от доли аналогичных вмешательств в контрольной группе равной 94,3 % на 3,0 % (p = 0,0053)*. На столько же процентов уменьшилась доля неэффективных операций с 5,7 % до 2,7 % или доля уменьшилась в 2,1 раза*.

Доля осложнений в основной группе уменьшилась статистически значимо до 4,6 % по сравнению с долей таких же операций в контрольной группе с 8,3 % (p = 0,0058).

Доли летальных исходов операций в основной и контрольной группах отличались не достоверно, так как вероятность ошибки была равна p = 0,3079*, что превышало уровень достоверности равный p = 0,05.

ЗАКЛЮЧЕНИЕ

Общая эффективность чреспапиллярных вмешательств в основной группе больных составила 97,30 %. Применение способа комбинированного малоинвазивного лечения холедохолитиаза при атипичном расположении БС ДПК позволило повысить эффективность вмешательств на 2,87 % в общей группе пациентов и на 20,1 % в группе с атипичным расположением БС ДПК. Применение усовершенствованной методики контактной электрогидравлической литотрипсии позволило повысить эффективность на 1,17 % в общей группе больных и на 1,4 % в группе больных с типичным расположением БС ДПК. В сумме, в общей группе

больных методы позволили повысить эффективность эндоскопического малоинвазивного лечения холедохолитиаза на 4,04 %. Без использования вышеперечисленных методик эффективность малоинвазивного лечения холедохолитиаза основной группы больных составила бы 93,26 %, что на 1,02 % ниже эффективности лечения холедохолитиаза контрольной группы больных (94,28 %).

Применение усовершенствованного лечебного алгоритма направленного на снижение риска развития осложнений в основной группе больных позволило снизить количество осложнений до 4,67 %, в то время как осложнения чреспапиллярных вмешательств контрольной группы больных имели место в 8,31 % случаев, что в 1,8 раза больше с высокой степенью достоверности ($p = 0,006$).

Подводя итоги, хочется отметить высокую эффективность усовершенствованного лечебного алгоритма применяемого в нашей клинике при холедохолитиазе.

ВЫВОДЫ

1. Основными причинами, затрудняющими выполнение чреспапиллярных вмешательств, охарактеризованными как атипичное расположение БС ДПК, являются: дивертикулы парапапиллярной зоны, пострезекционные состояния желудка и анатомические особенности расположения БС ДПК.

2. Разработанный и внедренный способ комбинированного малоинвазивного лечения холедохолитиаза при атипичном расположении БС ДПК позволил увеличить эффективность чреспапиллярных вмешательств на 20,1 % ($p < 0,000001$).

3. Внедрение модифицированной методики эндоскопической контактной электрогидравлической литотрипсии позволило снизить количество традиционных общехирургических вмешательств при холедохолитиазе на 1,4 % ($p = 0,085$).

4. Предложенные принципы инструментальной профилактики осложнений чреспапиллярных вмешательств, заключающиеся в минимальном количестве неудачных попыток селективной канюляции общего желчного протока с выполнением «ранней» нетипичной ЭПСТ, а так же оригинальных подходов и устройств привели к снижению частоты осложнений на 3,73 % ($p = 0,006$).

5. Доказана эффективность оптимизированного алгоритма лечения холедохолитиаза с применением собственных подходов и методов на основании снижения количества многоэтапных эндоскопических вмешательств с 20,4 % до 4,1 % ($p < 0,0001$), уменьшения сроков госпитализации с 12,65 до 7,64 койко-дней ($p < 0,05$) и сокращения частоты осложнений с 8,31 % до 4,58 % ($p = 0,0058$).

6. Применение всего комплекса антеградных и ретроградных методов санации общего желчного протока (оригинальный способ комбинированного лечения при атипичном расположении БС ДПК, механическая литоэкстракция, механическая литотрипсия, электрогидравлическая литотрипсия) выявило достоверное увеличение эффективности малоинвазивного лечения больных с холедохолитиазом с 94,28 % до 97,30 % ($p = 0,0053$)

ПРАКТИЧЕСКИЕ РЕКОМЕНДАЦИИ

В целях повышения эффективности ретроградных чреспапиллярных вмешательств при холедохолитиазе рекомендовано применение предложенного способа комбинированного малоинвазивного лечения холедохолитиаза при атипичном расположении БС ДПК.

Рекомендована к применению модифицированная методика эндоскопической контактной электрогидравлической литотрипсии, расширяющая возможности малоинвазивного лечения холедохолитиаза.

Рекомендован к применению собственный алгоритм комплекса малоинвазивных вмешательств при холедохолитиазе, доказавший повышение эффективности его лечения и снижения частоты развития постманипуляционных осложнений.

ПЕРСПЕКТИВЫ ДАЛЬНЕЙШЕЙ РАЗРАБОТКИ ТЕМЫ

Наиболее эффективным направлением для улучшения результатов оказания медицинской помощи при холедохолитиазе в ближайшей перспективе является дальнейшее совершенствование алгоритмов малоинвазивных методов диагностики и лечения с минимальным количеством осложнений.

СПИСОК НАУЧНЫХ РАБОТ, ОПУБЛИКОВАННЫХ ПО ТЕМЕ ДИССЕРТАЦИИ

***1. Эффективность эндоскопических методов в лечении холедохолитиаза / С.А. Габриэль, А.Я. Гучетль, В.Ю. Дынько [и др.] // Врач-Аспирант. – 2011. – № 5 (48). – С. 69–79.**

2. Современные эндоскопические чреспапиллярные вмешательства: возможности и эффективность / С.А. Габриэль, А.Я. Гучетль, **В.Ю. Дынько** [и др.] // Клиническая эндоскопия. – 2011. – № 4 (30). – С. 2–8.

***3. Эффективность комплексного применения малоинвазивных методик в лечении больных с холедохолитиазом / В.М. Дурлештер, С.А. Габриэль, В.Ю. Дынько [и др.] // Вестник хирургической гастроэнтерологии. – 2012. – № 4. – С. 15–21.**

***4. Эндоскопические чреспапиллярные вмешательства в диагностике и лечении холедохолитиаза / С.А. Габриэль, В.Ю. Дынько, В.В. Гольфанд [и др.] // Фундаментальные исследования. – 2012. – № 2. – С. 276–282.**

5. Эндоскопические ретроградные вмешательства в лечении пациентов с механической желтухой / С.А. Габриэль, А.Я. Гучетль, В.В. Гольфанд, **В.Ю. Дынько** // Неотложная эндоскопия. I Российский Конгресс с Международным участием : сб. науч. тр. – М., 2012. – С. 12.

***6. Пат. 2466689 Российская Федерация, МПК А 61 В 17/221. Устройство управляемое для эндоскопического удаления конкрементов из желчных протоков / Дынько В.Ю., Габриэль С.А., Гольфанд В.В., Крушельницкий В.С., Закусило В.И. ; заявитель и патентообладатель ФГБОУ ВО КубГМУ Минздрава России, Дынько В.Ю., Габриэль С.А., Гольфанд В.В., Крушельницкий В.С., Закусило В.И.; – №2011109163; заявл. 11.03.11; опубл. 20.11.12, Бюл. № 32. – 2 с.**

***7. Габриэль С.А. Эндоскопические ретроградные вмешательства в лечении пациентов с заболеваниями панкреато-билиарной зоны / С.А. Габриэль, В.Ю. Дынько, В.В. Гольфанд // Кубанский научный медицинский вестник. – 2013. – № 3 (138). – С. 41–43.**

8. Габриэль С.А. Эндоскопические чреспапиллярные вмешательства в диагностике и лечении пациентов с синдромом механической желтухи / С.А. Габриэль, **В.Ю. Дынько**, В.В. Гольфанд // Актуальные вопросы эндоскопии. IV Всероссийская научно-практическая конференция : сб. науч. тр. – СПб., 2013. – С. 34–36.

***9. Новые горизонты эндоскопических технологий у больных с механической желтухой / С.А. Габриэль, В.М. Дурлештер, В.Ю. Дынько [и др.] // Экспериментальная и клиническая гастроэнтерология. – 2014. – № 4 (104). – С. 52–56.**

***10. Эндоскопические чреспапиллярные вмешательства в диагностике и лечении больных с заболеваниями органов панкреатобилиарной зоны / С.А. Габриэль, В.М. Дурлештер, В.Ю. Дынько, В.В. Гольфанд // Хирургия. Журнал им. Н.И. Пирогова – 2015. – № 1. – С. 30–34.**

***11. Эффективность ретроградных эндоскопических вмешательств в лечении больных с механической желтухой / С.А. Габриэль, В.М. Дурлештер, В.Ю. Дынько [и др.] // Анналы хирургической гепатологии. – 2015. – Т. 20. – № 4. – С. 81–90.**

***12. Пат. 2556574 Российская Федерация, МПК А 61 В 17/00, 17/94. Способ комбинированного малоинвазивного лечения холедохолитиаза при атипичном расположении большого дуоденального соска / Дынько В.Ю., Габриэль С.А., Дурлештер В.М., Гольфанд В.В., Андреев А.В.; заявитель и патентообладатель ФГБОУ ВО КубГМУ Минздрава России, Дынько В.Ю., Габриэль С.А., Дурлештер В.М., Гольфанд В.В., Андреев А.В.; – № 2013159166; заявл. 30.12.13; опубл. 10.07.15, Бюл. № 19. – 3 с.**

***13. Комбинированные малоинвазивные технологии лечения холедохолитиаза / С.А. Габриэль, В.М. Дурлештер, В.Ю. Дынько [и др.] // Вестник хирургической гастроэнтерологии. – 2015. – № 3–4. – С. 49–58.**

***14. Пат. 2556562 Российская Федерация, МПК А 61 В 17/00, А 61 М 27/00. Способ комбинированного малоинвазивного лечения внутрипеченочного холангиолитиаза / Дынько В.Ю., Дурлештер В.М., Габриэль С.А., Андреев А.В., Шепелев А.А., Гольфанд В.В.; заявитель и патентообладатель ФГБОУ ВО КубГМУ Минздрава России, Дынько В.Ю., Дурлештер В.М., Габриэль С.А., Андреев А.В., Шепелев А.А., Гольфанд В.В.; – № 2014103121; заявл. 29.01.14; опубл. 10.07.15, Бюл. № 19. – 2 с.**

15. Ретроградные эндоскопические вмешательства при механической желтухе / С.А. Габриэль, **В.Ю. Дынько**, В.М. Дурлештер, А.Я. Гучетль // Вестник хирургической гастроэнтерологии. III Съезд Общероссийской общественной организации «Российское общество хирургов-гастроэнтерологов «Актуальные вопросы хирургической гастроэнтерологии» : сб. науч. тр. – Геленджик, 2016. – № 3. – С. 52.

***16. Трудная канюляция большого сосочка двенадцатиперстной кишки. Причины и возможности / В.М. Дурлештер, С.А. Габриэль, В.Ю. Дынько [и др.] // Кубанский научный медицинский вестник. – 2016. – № 5 (160). – С. 47–54.**

17. Комплексное применение эндоскопических вмешательств при механической желтухе / В.М. Дурлештер, С.А. Габриэль, **В.Ю. Дынько** [и др.] // Альманах института хирургии им. А.В. Вишневского. Национальный хирургический конгресс совместно с XX Юбилейным съездом РОЭХ : сб. науч. тр. – М., 2017. – № 1. – С. 101–102.

*** – Работы, опубликованные в журналах, входящих в перечень изданий, рекомендуемых ВАК РФ для опубликования материалов докторских и кандидатских диссертаций, а так же публикации, приравненные к ним.**

СПИСОК СОКРАЩЕНИЙ

БДА – Билиодигестивный анастомоз
БС ДПК – Большой сосочек двенадцатиперстной кишки
ДПК – Двенадцатиперстная кишка
ДРЖ – Дистальная резекция желудка
ЖКБ – Желчнокаменная болезнь
КМИЛХ – Метод комбинированного малоинвазивного лечения холедохолитиаза при атипином расположении большого сосочка двенадцатиперстной кишки.
ЛХЛТ – Лапароскопическая холедохолитотомия
ЛХЭ – Лапароскопическая холецистэктомия
МХЭ – Минилапаротоная холецистэктомия
НБД – Назобилиарное дренирование
ТА УЗИ – Трансабдоминальное ультразвуковое исследование
ЧЧХС – Чрескожно-чреспеченочная холецистостомия
ЭГДС – Эзофагогастродуоденоскопия
ЭМЛТ – Эндоскопическая механическая литотрипсия
ЭМЛЭ – Эндоскопическая механическая литоэкстракция
ЭЭГЛТ – Эндоскопическая электрогидравлическая литотрипсия
ЭПСТ – Эндоскопическая папиллосфинктеротомия
ЭРХПГ – Эндоскопическая ретроградная холангиопанкреатография
ЭУС – Эндоскопическая ультрасонография
ИОХГ – Интраоперационная холангиография
ИОУЗИ – Интраоперационное ультразвуковое исследование